

전두동 골절의 치료

김 광 식, 심 기 범¹, 김 정 홍², 최 승 효², 임 길 채², 윤 병 민³제주대학교 의학전문대학원 외과학교실, 신경외과학교실¹, 이비인후두경부외과학교실², 성형외과학교실³

Abstract

Management of frontal sinus fracture

Kwang Sik Kim, Ki Bum Sim¹, Jung Hong Kim², Seung Hyo Choi², Gil Chai Lim², Byung Min Yun³Department of ¹Surgery, ²Otorhinolaryngology, ³Plastic and Reconstructive Surgery, Jeju National University School of Medicine, Jeju, Korea

Management of frontal sinus fracture is still controversial and difficult to treatment. So authors review the management of frontal sinus fracture. (J Med Life Sci 2010;7:29-31)

Key Words : Management, Frontal sinus fracture

서 론

전두동(frontal sinus)골절은 안면골 골절의 5-15%를 차지하고 있으며, 원인으로서는 자동차 사고가 가장 많으며, 그 다음으로 스포츠와 연관된 사고이다. 치료는 미용적 문제와 기능적인 문제가 발생할 수 있으므로 주의를 요하는 질환이기 때문에 최근의 저널을 리뷰해 보겠다.

본 론

전두동골절이 의심되는 환자는 먼저 문진, 신체검사와 방사선 사진을 통해 검사를 해야 하며 이때 전두비루관(frontonasal duct)과 이와 연결된 부위의 손상유무를 주의해서 살펴야 한다. 치료는 손상된 부위에 따라 결정되며 부적절하게 초기에 치료한 경우 초기와 후기에 심각한 합병증(점액낭종, 뇌막염, 뇌농양 등)등이 발생할 수 있다. 합병증이 발생하는 가장 큰 이유는 상부 호흡부위와 뇌공간의 제대로 된 차단막 재건에 실패를 하였기 때문이다. 차단막 재건에는 여러 합성물질과 자신의 조직을 이용하며, 이때 가장 많이 사용되는 방법은 자신에서 채취한 지방과 뼈를 이용하는 것이다.

전두동(Frontal sinus)의 해부

전두동은 전방두개와(anterior cranial fossa)와 안와사비

(nasoorbitoethmoid)사이에서 위치하며 전두골의 한 쌍의 공기가 가득찬 공간이며 앞뒤에는 뼈의 벽으로 구성되어 있고 아래로는 안와지붕(orbital roof)이, 위로는 전두골이, 동(sinus)의 중간에는 격막이 있다. 위치가 전방두개와에 위치하기 때문에, 전두동의 후방벽이 손상을 받는 충격 시에는 경막, 크리브리폼판(cribriform plate), 전두엽이 손상을 받을 수 있다. 평균적인 전두동의 높이는 24.3mm 이며 평균 길이는 29mm 이나 개인차가 있다. 평균적인 성인의 전두동의 부피는 5cm³ 이다. 전방벽은 후방 벽에 비해 두꺼우며 400에서 1000kg 의 하중을 견딜 수 있는 것으로 되어 있으나 후방 벽은 전 방벽에 비해 약하다. 전두비루관(frontonasal duct)은 전방비복합체(anterior ethmoid complex)의 전방위부분에 위치하여 전두동에서 중간관(middle meatus)으로 배출을 시킨다. 가끔 전두동이 없는 경우 전두비루관이란 용어 대신 전두협(frontal recess)이란 용어를 사용한다. 치료방향의 결정은 전두비루관의 상태에 따라 틀려지는 가장 중요한 구조이다. 전두동과 전두비루관은 모두 가성편편 원추섬모표피세포(pseudostratified columnar ciliated epithelium)로 뒤덮여 있고, 이를 통해 전두동에서 이물질이 흘러나가게 해준다. 하지만 사고로 인해 뒤덮인 세포가 손상을 입게 되면 흘러가지 못하고 정체되어 결국 감염 등의 합병증 등이 발생하게 된다. 전두동의 동맥공급원은 상안안와(supraorbital), 상할차(supratrochlear), 전두사골동맥(anterior ethmoidal artery)을 통하여, 정맥의 배출은 표층은 각정맥(angular vein)을 통해, 심층은 경막하 정맥(subdural vein)을 통한 다. 림프계는 뇌막과 비강의 림프관과 연결되어 있다. 따라서 이런 복잡한 배액시스템으로 인해 전두동 골 절후에 뇌막염 혹은 뇌농양과 같은 심각한 합병증이 전두동의 후방벽손상이 없는 경우에도 발생할 수 있는 원인이다. 전두동의 기능에 대해서는 잘 알려진 사실이 없다. 추측컨대 호흡, 냄새, 공명, 온도조절, 압력조절을 하는데 약간의 역할을 하지 않나고 생각되지만 실제로 전두동에 문제가 있어서

Address for correspondence : Byung Min Yun
Department of Plastic and Reconstructive Surgery, Jeju National University School of Medicine, 66 Jejudaehakno, 690-756, Jeju, Korea
E-mail : almostfree@hanmail.net

수술을 시행한 환자에게 상기 열거한 부문에 문제가 있었던 환자는 없었다.

전두동 골절(frontal sinus fracture)

진 단

병력청취후 신체검사를 시행하며, 코에서 뇌척수막의 비루를 확인하며 이때 할로테스트(halo)나, 베타2 트랜스페린의 검출로 뇌척수막의 유출 유무의 확인이 도움이 된다. 진단 시 가장 중요한 영상검사는 CT로 빈번히 전두동 골절은 안면골 골절과 동반되므로 이의 유무를 확인하며, 횡축, 종축방향의 절단방향을 통해 전두비루관(frontonasal duct)의 손상유무를 확인 한다. 이후 성형외과, 신경외과, 구강악외과, 안과의 협진을 통해 정확하게 진단 후 치료 계획을 세운다.

항생제

진단 후 셉트리악손(ceftriaxone)과 메트로니다졸(metronidazole)을 7일간 정맥주사해야하며, 뇌척수액이 흐르는 경우는 2주까지 정맥 주사를 투여한다.

수 술

프로토콜에 맞춰 시행하며, 전신상태가 허락하는 한 초기에 치료를 한다. 수술절개부위는 기존의 열상부위를 조금 연장하지 말고 관상절개를 하여 양측 전두골과 콧부리(nasoglaellar junction)와 전두관골절합부(frontozygomatic junction)까지 노출시킨다.

전방벽골절(anterio wall fracture)

골절된 뼈가 전위가 안 된 경우 수술은 필요 없고 예방적으로 7일간의 항생제를 사용하여 정맥주사를 하며, 1년 정도 CT를 찍고 외래경과 관찰을 시행한다. 골절된 뼈의 전위가 있는 경우는 관상절개를 한 후 후방 벽과 전두비루관의 손상유무를 확인한 후, 전 방벽의 전위된 뼈를 위치를 복원한 뒤 봉합실, 와이어(wire), 타이타늄, 혹은 흡수성매쉬 등을 이용하여 고정을 한다. 최근 들어 내시경을 통한 방법이 소개되고 있지만, 이는 후방 벽과 전두비루관의 상태, 복합골절시 치료하기 힘든 단점이 있다.

전두비루관골절(frontonasal duct fractures)

진단 시에는 반드시 전두동을 폐쇄시켜주어 감염을 막아 주어야 한다. 먼저 전두동의 점막을 제거 후에 자가용물진인 지방, 근육, 연골, 혹은 뼈등으로 막아주며, 자가 조직이 아닌 왁스, 글루(glue), 셀지셀(surgicell)등으로 막아주며, 가장 좋은 방법은 혈행이 확실한 전두근막피판(frontal pericranial flap)등으로 덮어 주는 것이다.

후방 벽골절(posterior wall fracture)

거의 모든 경우에 전방벽골절을 동반하고 있으며, 이때에도 역시 전두비루관의 손상유무, 뇌척수액의 비루 등이 치료의 관건이다. 이들이 있는 경우 전두동을 없애고 사이를 막아주거나 뇌화(cranialization)를 시켜 감염이 생기지 않게 한다.

합병증

전두동의 골절을 입은 환자는 모든 경우에 최소한 5년 정도는 경과 관찰 을하며 매년 주기적인 컴퓨터 단층 촬영을 해야 한다. 이를 통해 환자가 임상적으로 합병증이 나타나기 전에 초기단계에 상태를 알 수 있다. 초기의 합병증은 뇌막(dura)이 손상이 원인으로 생각되며, 후기의 합병증은 배액의 문제로 인해 전두동에 문제로 인해 발생한다. 수술 후 가장 흔한 합병증은 만성두통, 감염으로 인한 배액의 문제, 울퉁불퉁한 전두골부위의 미용적인 문제들이다.

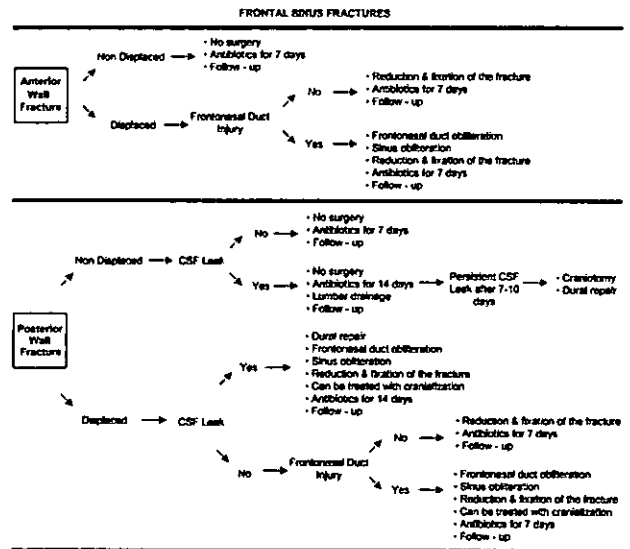
결 론

비록 전두동의 치료에 관해서는 여러 가지 의견이 있을 수 있으나, 확실한 것은 적절하게 치료가 안 되거나 늦게 치료를 한 경우 여러 가지 다양한 합병증 등이 발생할 수 있기 때문에 초기에 정확한 진단을 하여 합병증이 발생하지 않도록 하는 것이다 (Table 1.) 마지막으로 치료의 요약을 정리하면

전방벽 골절

1. 전위가 없는 순수한 전방벽 골절인 경우 수술적 치료는

Table 1. Summary.



(adapted from Reha Y, Alper S, Christopher PK. Management of frontal sinus fracture. *Plast Reconstr Surg* 1989;71:115:79e-93e)

필요치 않다.

2. 전위가 있으나 전두비루관의 손상이 없는 경우는 미용적인 차원에서 이마부위의 윤곽을 위해 복원 수술을 해야 한다.

3. 전두비루관 혹은 후방벽골절과 더불어 뇌막이 손상되었거나, 뇌척수막이 흐를 경우 전두동의 점막을 제거한 후 전두동을 폐쇄한 후 상부호흡기관과 뇌가 통하지 않도록 잘막아주는 작업을 해야 한다.

후방벽 골절

1. 전위가 없거나 뇌척수액이 흐르지 않고 전두비루관이 손상을 입지 않은 경우는 수술적 치료가 필요 없다.

2. 전위는 없으나 뇌척수액이 흐르면 전신적 항생제를 사용하고, 머리를 높이고, 필요시에 뇌척수액배액술(lumbar drain)을 10일정도 할 필요가 있다.

3. 전위는 없으나 뇌척수액이 10일 이상 흐르면 두개골절골술 및 뇌막 수리, 전두동을 막아주어야 한다.

4. 전위가 있고 전두비루관 손 상시에는 전두동을 막고 상부호흡기와 뇌가 통하지 않게 해주거나 드물지만 뇌화(cranialization)를 해주어야 한다.

참 고 문 헌

- 1) Rohrich RJ, Hollier LH. Management of frontal sinus fractures: Changing concepts. *Clin Plast Surg* 1992;19: 219-32.
- 2) Gerbino G, Rocchia F, Benech A, Caldarelli C. Analysis of 158 frontal sinus fractures: Current surgical management and complications. *J Craniomaxillofac Surg* 2000;28:133-9.
- 3) Wilson BC, Davidson B, Corey JP, Haydon RC. III. Comparison of complications following frontal sinus fractures managed with exploration with or without obliteration over 10 years. *Laryngoscope* 1988;98:516-20.
- 4) Schultz RC, de Camara DL. Athletic facial injuries. *JAMA* 1984;252:3395-8.
- 5) Larrabee WI, Travis LW, Tabb HG. Frontal sinus fractures: Their suppurative complications and surgical management. *Laryngoscope* 1980;90:1810.
- 6) Wolfe SA, Johnson P. Frontal sinus injuries: Primary care and management of late complications. *Plast Reconstr Surg* 1988;82:781-9.
- 7) Ioannides C, Freihofer HP, Friens J. Fractures of the frontal sinus: A rationale of treatment. *Br J Plast Surg* 1993;46:208-14.
- 8) Levine ST, Rowe LD, Keane WM, Atkins JP. Evaluation and treatment of frontal sinus fractures. *Otolaryngol Head Neck Surg* 1986;95:19-22.
- 9) Ioannide C, Freihofer HP. Fractures of the frontal sinus:

Classification and its implications for surgical treatment. *Am J Otolaryngol* 1999;20:273-80.

- 10) Baroudi IF. Obliteration of decompressed frontal sinus by means of deepithelialized island forehead flap. *Plast Reconstr Surg* 1986;77:824-7.
- 11) Lee TT, Ratzker PA, Galarza M, Villanueva PA. Early combined management of frontal sinus and orbital and facial fractures. *J Trauma* 1998;44:665-9.
- 12) Montgomery WW, Pierce DL. Anterior osteoplastic fat obliteration for frontal sinus: Clinical experience and animal studies. *Trans. Am Acad Ophthalmol Otolaryngol* 1963;67:46.
- 13) Luce EA. Frontal sinus fractures: Guidelines to management. *Plast Reconstr Surg* 1987;80:500-8.
- 14) Chen DJ, Chen CT, Chen YR, Feng GM. Endoscopically assisted repair of frontal sinus fracture. *J Trauma* 2003;55:378-82.
- 15) Strong EB, Buchalter GM, Moulthrop TH. Endoscopic repair of isolated anterior table frontal sinus fractures. *Arch Facial Plast Surg* 2003;5:514-21.
- 16) Stevens M, Kline SN. Management of frontal sinus fractures. *J Craniomaxillofac Trauma* 1995;1:29-37.
- 17) Haug RH, Van Sickels JE, Jenkins WS. Demographics and treatment options for orbital roof fractures. *Oral Surg Oral Med Oral Pathol Oral Radiol Endod* 2002;93:238-46.
- 18) Xie C, Mehendale N, Barrett D, Bui CJ, Metzinger SE. 30-year retrospective review of frontal sinus fractures: The Charity Hospital experience. *J Craniomaxillofac Trauma* 2000;6:7-15.
- 19) Constantinidis J, Weber R, Brune M, Draf W, Iro H. Cranialization of the frontal sinus: Indications, technique and results (in German). *HNO* 2000;48:361-6.
- 20) Gonty AA, Marciani RD, Adornato DC. Management of frontal sinus fractures: A review of 33 cases. *J Oral Maxillofac Surg* 1999;57:372-9.
- 21) Godin DA, Miller RH. Frontal sinus fractures. *J La State Med Soc* 1998;150:50-5.
- 22) Stanley RB. Management of severe frontobasilar skull fractures. *Otolaryngol Clin North Am* 1991;24:139-50.
- 23) Helmy ES, Koh ML, Bays RA. Management of frontal sinus fractures: Review of the literature and clinical update. *Oral Surg Oral Med Oral Pathol* 1990;69:137-48.
- 24) Wallis A, Donald PJ. Frontal sinus fractures: A review of 72 cases. *Laryngoscope* 1988;98:593-8.
- 25) Reha Y, Alper S, Christopher PK. Management of frontal sinus fracture. *Plast Reconstr Surg* 1989;7:115:79e-93e.