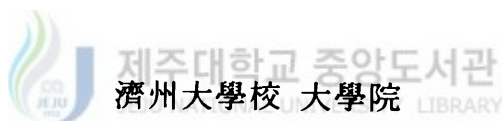


17
528 3
65637


碩士學位論文

濟州에서 自然發生된 돼지 肺炎 및
돼지 생식기 호흡기 증후군의 病理學的 研究



獸醫學科

胡 成 炫



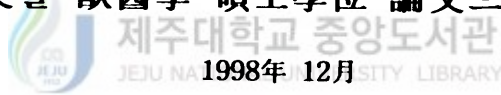
1998年 12月

濟州에서 自然發生된 돼지 肺炎 및 돼지 생식기
호흡기 증후군의 病理學的 研究

指導教授 裴宗熙

胡成炫

이 論文을 獸醫學 碩士學位 論文으로 提出함



1998年 12月

胡成炫의 獸醫學 碩士學位 論文을 認准함

審査委員長 李斗植
委員 申公培
委員 裴宗熙

濟州大學校 大學院


1998年 12月

초 록

제주에서 자연발생된 돼지 폐렴 및 돼지 생식기 호흡기 증후군의 병리학적 연구

(지도교수 : 배종희)

호 성 현



제주지역내 자연발생된 돼지 폐렴과 돼지 생식기 호흡기 증후군(porcine reproductive and respiratory syndrome, PRRS)에 대한 항원 및 항체 분포를 조사하고, 자연감염시 조직내 PRRS 바이러스 항원의 장기별 분포를 조사하기 위해 제주대학교에 병성감정 의뢰된 돼지 109두와 도축 검사한 돼지 110두 등 총 219두를 대상으로 검사를 실시하였다. 전체 공시동물의 폐장을 전복측엽과 후배측엽으로 나뉘서 육안 병변과 병리 조직 병변을 검사하였고, 면역조직화학염색을 통한 조직내 PRRS 바이러스 항원을 검사하였으며, 이 중 180두에 대해서는 형광항체법을 이용한 혈청내 PRRS 바이러스의 항체 검사를 실시하였다.

폐장의 육안 모니터링 검사결과 219두 중 59.3 %인 130두에서 경화소가 관찰되었고, 경화소의 평균 분포율은 8.9 %로 조사되었다. 폐렴의 병리학적 검사 결과 219두 중 74 %인 162두에서 폐렴을 보였으며, 이 중 기관지간질성 폐렴이

107두로 가장 흔히 관찰되었다. PRRS 바이러스의 혈청항체와 조직항원을 검사한 결과 혈청항체는 180두 중 10 %인 18두에서 양성을 보였으며, 조직항원은 219두 중 4 %인 9두에서 검출되었다. 조직항원 양성돈 폐장의 병리조직학적 검사결과 전복측 폐엽에서 혈관주위 단핵구 침윤, type II 폐포상피세포 증생, 단핵식세포계의 활성화가 관찰되었다. 면역조직화학염색에 의한 조직항원의 장기별 분포를 조사한 결과 모든 양성돈의 전복측 폐엽과 편도에서 조직항원이 검출되었다.

본 연구결과 제주지역에서 자연발생한 돼지 폐렴은 여러 폐렴의 분류 중 복합적 돼지 호흡기 질병(porcine respiratory disease complex, PRDC)에서 관찰되는 기관지간질성 폐렴이 가장 높은 비율을 보였으며, 이들 중 일부는 PRRS 바이러스와 관련성이 있음을 알 수 있었다. 그리고 PRRS 바이러스 조직항원과 혈청항체의 분포를 확인할 수 있었다. 전복측 폐엽과 편도에서 면역조직화학적 조직항원 증명은 PRRS 진단에 매우 유용한 방법이었다.

주요어 : 돼지 폐렴, 돼지 생식기 호흡기 증후군, 면역조직화학염색, 복합적 돼지 호흡기 질병.

목 차

I. 서 론	1
II. 재료 및 방법	3
III. 결 과	7
IV. 고 찰	18
V. 결 론	20
VI. 참 고 문 헌	21
VII. 영 문 초 록	26



I. 서론

폐렴은 화농성 기관지폐렴(suppurative bronchopneumonia), 섬유소성 기관지 폐렴(fibrinous bronchopneumonia), 간질성 폐렴(interstitial pneumonia), 기관지 간질성 폐렴(bronchointerstitial pneumonia), 및 국소성 폐렴(focal pneumonia)으로 분류되며, 여러 가축에서 다양한 원인체에 의해 발생된다(Jubb 등, 1993). 이 중 돼지 폐렴은 일차적 원인체인 porcine reproductive and respiratory syndrome(PRRS) virus, porcine respiratory corona virus, swine influenza virus, Aujeszky's disease virus, *Mycoplasma hyopneumoniae*, *Actinobacillosis pleuropneumoniae* 등과 *Pasteurella multocida*, *Hemophilus parasuis*, *Salmonella choleraesuis* 등의 이차감염성 세균들에 의해 발생하는 것으로 알려져 있으며(Leman, 1992), 최근 Halbur(1997)는 여러 원인체들에 의한 복합적 돼지 호흡기 질병을 Porcine Respiratory Disease Complex(PRDC)로 명명하였다.

PRDC의 원인 중 하나인 돼지 생식기 호흡기 증후군(porcine reproductive and respiratory syndrome, PRRS)은 1987년 미국에서 처음 임상 발생보고가 있었고, 그 후 미국과 유럽 등지에서 계속 발생되었다(Keffaber 등, 1989; Wensvoort 등, 1991a). PRRS 바이러스의 초기 연구에서 질병의 발생기간과 생식기 및 호흡기에 미치는 영향이 다양하여 mystery swine disease(MSD), swine infertility and respiratory syndrome(SIRS), porcine epidemic abortion and respiratory syndrome(PEARS), blue eared pig disease 등의 명칭으로 쓰여오다가 1992년 국제수역사무국(International office of epizootics)이 PRRS를 공식적인 용어로 채택하여 전세계적으로 통용되고 있다(Wensvoort 등, 1991b; Pol 등, 1991; Collins 등, 1992; 강 등, 1993).

원인체인 PRRS 바이러스는 1991년에 네덜란드에서 처음으로 분리하였고(Wensvoort 등, 1991a), 그 후 미국 등의 여러 나라에서 바이러스를 분리하였으며(Collins 등, 1992), 국내에서는 Kweon 등(1994)이 처음 보고하였다. 최근에 PRRS 바이러스는 말의 동맥염바이러스, 설치류의 lactate dehydrogenase-elevating virus(LDV), 원숭이의 출혈열 바이러스 등과 함께 *Nidovirales*과,

*Arteriviridae*속으로 명명되었다(Cavanagh 등, 1997; Halbur, 1997).

PRRS 바이러스의 병인론은 흡입, 섭식, 교미에 의해 감염되어 단핵식세포계 세포에 감염되어 바이러스혈증을 일으키고, 호흡기와 생식기에 영향을 미친 후 혈액, 비루, 타액, 변, 오줌, 정액, 질액 등으로 바이러스가 배출된다고 보고하였다(Rossow 등, 1995). Keffaber 등(1989)과 Wensvoort 등(1991a)은 PRRS 바이러스가 육성-비육돈에서는 호흡기 증상을 일으키고, 모돈에서는 생식기 장애를 일으킨다고 보고하였다.

PRRS 바이러스의 진단법은 바이러스에 대한 항체를 검사하는 방법과 항원을 검사하는 방법이 있다. 항체검사방법으로는 indirect fluorescent antibody assay (IFA), enzyme linked immuno-sorbent assay(ELISA), 특이적 단클론을 이용한 Blocking ELISA 등이 알려져 있다(Yoon 등, 1992; Nelson 등, 1997). 국내에서는 IFA를 이용하여 1993년에 혈청항체 양성율을 12.7 %로 처음 보고하였다(Shin 등, 1993), 제주에서는 1997년에 혈청항체 양성율을 12.8 %로 보고된 바 있으나, 연령별 구분은 되어 있지 않다(류 등, 1997). 항원 검사방법으로는 바이러스의 분리(Wensvoort 등, 1991a), 단클론항체를 이용한 바이러스 항원의 검출(Pol 등, 1991), 및 polymerase chain reaction(PCR)을 이용한 특이적 ribonucleic acid(RNA)의 검출(Suarez 등, 1994) 등이 이용되고 있다.

PRRS의 병리조직학적 소견으로 type II 폐포상피세포의 증생, 단핵구에 의한 폐포벽 비후 등의 기관지간질성 폐렴 소견, 림프절의 병변, 및 여러 장기에서 혈관주위 단핵구의 침윤 소견이 보인다고 알려져 있다(Rossow 등, 1995; 장 등, 1995). Rossow 등(1996)과 Halbur 등(1996)은 면역조직화학적 방법으로 실험감염시 PRRS 바이러스 조직항원을 림프절, 생식기, 비장, 심장, 비갑개, 편도 등에서 검출하였고, 국내에서 김 등(1997)이 자연감염시 PRRS 바이러스 조직항원을 폐, 뇌, 림프절, 비장, 심장 등에서 검출하였다.

본 실험은 제주지역내 자연발생된 돼지 폐렴과 PRRS에 대한 항원 및 항체 분포를 조사하고, 자연감염시 PRRS 바이러스 조직항원의 장기별 분포를 조사하고자 수행하였다.

II. 재료 및 방법

1. 공시동물

본 연구의 공시 동물은 1995년에서 1998년 사이 제주지역내 양돈장에서 제주 대학교에 병성감정 의뢰된 포유자돈 59두, 이유-육성돈 50두와 도내 5개 농장에서 1998년도 도축 출하된 돼지 110두 등 총 219두의 돼지를 대상으로 하였다. 모든 공시동물은 폐장의 병리학적 검사와 PRRS 바이러스에 대한 면역조직화학적 조직항원 검사를 실시하였다. PRRS 바이러스에 대한 혈청항체 검사는 219두 중 PRRS 예방접종 경력이 없는 농장의 포유자돈 38두, 이유-육성돈 34두, 도축 출하돈 108두 등 총 180두에 대하여 수행하였다.

2. 병리학적 검사



폐장의 육안 병변 모니터링 검사는 전체 폐장을 100 %로 한 후 좌측 침엽, 심엽, 횡격막엽을 각각 5 %, 6 %, 29 %로 하였으며, 우측 침엽, 심엽, 횡격막엽은 각각 11 %, 10 %, 34 %로 하고, 부엽은 5 %(Fig. 1)로 하여 경화소의 분포를 검사하였다(Straw 등, 1986; Leman 등, 1992; Pointon 등, 1996). 폐장의 조직학적 검사는 경화소가 관찰되는 부위를 10% 중성 포르말린에 고정하고 조직 처리하여 파라핀 블록을 만들었다. 파라핀 블록을 3~5 μ m두께로 절편하고, hematoxylin-eosin(H.E.) 염색을 하여 검경하였다. 병리학적 폐렴 소견은 Jubb 등(1993)의 병변에 따라 기관지간질성 폐렴, 간질성 폐렴, 화농성 기관지폐렴, 및 섬유소성 기관지폐렴으로 분류하여 검사하였다.

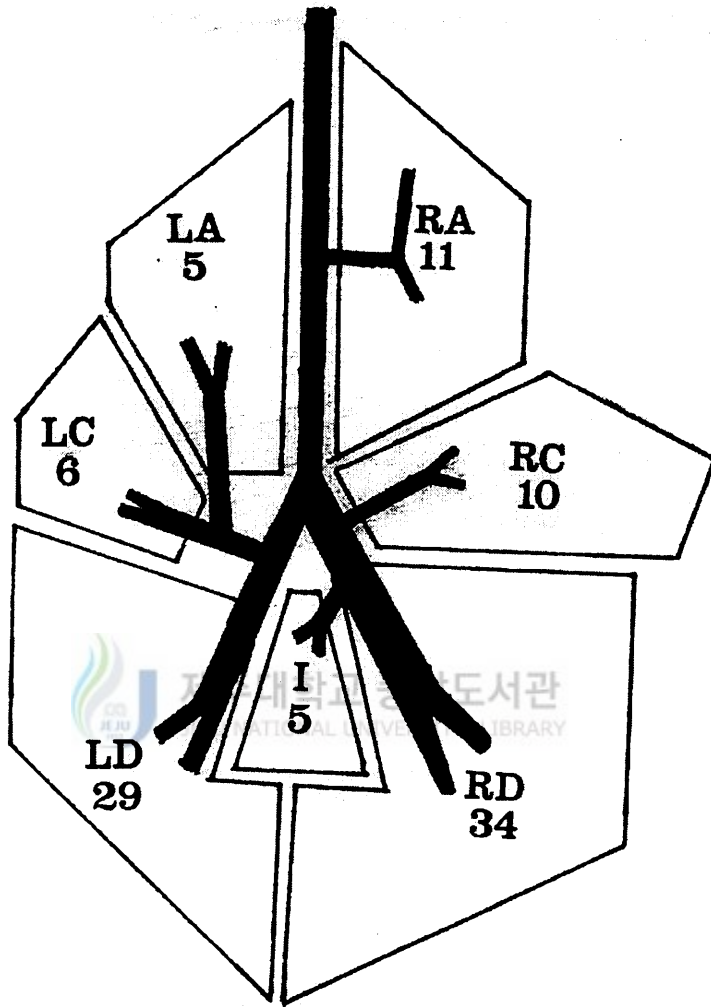


Fig. 1. Schematic outline of lung lobulation and branching of the bronchus tree. LA, RA : left and right apical lobes; LC, RC : left and right cardiac lobes; LD, RD : left and right diaphragmatic lobes; I : intermediate lobe. Number = relative lobe weight as percent of total lung weight.

3. 혈청항체 검사

간접형광항체법을 위한 바이러스 접종 plate 제작 및 검사방법은 Lyoo 등 (1997)의 방법에 따라 실시하였다. 세포배양용 96-well strip microplate(Costar, USA)에 원숭이 신장유래세포인 MA-104세포를 monolayer가 형성될 때까지 배양한 후 PRRS 국내분리주 PL 96-1 strain(바이러스의 역가 : 10^6 TCID₅₀/ml)을 10^3 TCID₅₀/ml 되게 희석하여 well당 $100\mu\text{l}$ 씩 접종하였다. 접종 후 5% CO₂ incubator(37°C)에서 48시간 배양한 다음 phosphate buffered saline(PBS, pH 7.4)으로 1~2회 세척한 후 100% cold methanol을 첨가하여 10분간 실온에서 고정하였다. 고정이 끝난 plate는 공기 건조시킨 다음 -20°C에 보관하여 사용하였다. 공시동물의 혈액은 무균적으로 채혈하여 3000rpm에서 10~20분간 원심분리한 후 혈청을 분리하였고, 효소와 보체의 활성을 막기 위해 56°C 항온수조에서 30분간 반응하여 비동화 처리한 다음 PBS로 10배 희석하였고, 희석한 혈청 $100\mu\text{l}$ 를 IFA용 plate의 각 well에 첨가하였다. 양성대조혈청 및 음성대조혈청 역시 $100\mu\text{l}$ 씩 접종한 다음, 37°C에서 30분간 반응시켰다. 반응이 끝난 plate는 PBS를 well당 $300\mu\text{l}$ 씩 가하여 3~5회 세척한 다음 용액을 완전히 제거하고, 적정농도로 희석한 형광표식 2차 항체(fluorescein isothiocyanate-conjugated rabbit IgG fraction to swine IgG, Cappel, USA)용액을 well당 $50\mu\text{l}$ 씩 첨가한 다음 37°C에서 30분간 반응시켰다. 반응이 끝난 후 PBS로 세척하고 용액을 완전히 제거한 다음 형광현미경으로 경검하여 황록색의 PRRS 바이러스 특이형광을 발하는 세포를 관찰하여 결과를 판정하였다.

4. 면역조직화학적 조직항원 검사

폐장, 간장, 비장, 심장, 신장, 편도, 기관기관지 림프절, 장간막 림프절, 소장, 생식기, 뇌의 파라핀 블록을 3~5 μ m의 두께로 절편하여 0.01% poly-L-lysine이 도말된 슬라이드에 부착하였다. 파라핀을 제거한 후 조직내에 자연적으로 존재하는 peroxidase를 제거하기 위해 3% H₂O₂가 첨가된 methanol에 30분간 반응시켰으며, proteinase K로 37℃에서 30분간 처리하였다. 비특이반응을 방지하기 위하여 10% normal goat serum으로 실온에서 30분간 반응시켰으며, 자연적으로 존재하는 avidin과 biotin의 활성을 막기 위해 avidin-biotin blocking kit(Vector SP-2001, Vector Laboratories, Burlingame, CA, USA)를 실온에서 15분 반응시킨 후, PRRS 바이러스에 대한 1차 항체인 SDOW 17 단클론항체(Nelson 등, 1993)를 10% normal goat serum에 1 : 2000으로 희석하여 조직위에 적하하고, 4℃에서 overnight하였다. Anti-mouse IgG(1:200)로 37℃에서 90분간 반응시켰으며, avidin-biotin peroxidase complex(Vector Laboratories, Burlingame, CA, USA)로 37℃에서 30분간 반응시켰다. 각 단계별 반응 후에는 PBS(pH 7.2)로 10분간 3회 충분히 세척하였다. 면역반응이 끝난 조직은 3,3'-diamino-benzidine tetrahydrochloride(DAB, 0.5mg/ml)용액에 H₂O₂가 0.009%되게 희석한 용액으로 1-3분간 발색한 후 증류수에서 반응을 중지시켰다. Mayer's Hematoxylin으로 대조 염색하여 탈수와 투명과정을 거쳐 봉입 후 광학현미경으로 관찰하여 세포질에 황갈색반응이 나타난 세포를 양성으로 판정하였다. 대조군은 음성대조군(PRRS 바이러스 항원, 항체 음성)과 양성대조군(PRRS 바이러스 실험감염) 슬라이드를 사용하였다(Halbur 등, 1996; Cheon 등, 1997). 각 장기별 PRRS 조직항원 양성세포의 빈도를 검사하기 위하여 영상분석기(Soft Imaging Software GmbH, Germany)로 해당조직의 면적을 측정하여 조직 cm²당 양성세포의 수를 나타내었다.

III. 결 과

1. 제주 지역에서 자연발생된 돼지 폐렴의 분류

1) 폐장 경화소의 육안적 검사

폐장의 경화소는 219두 중 130두(포유자돈 17두, 이유-육성돈 35두, 도축 출하돈 78두)에서 관찰되어 59.3 %의 발생율을 보였으며, 경화소의 평균 분포율은 8.9 % 이었다. 경화소 분포율을 연령별로 비교한 결과 이유-육성돈에서 20.2 %로 가장 높았으며, 포유자돈과 도축 출하돈은 각각 4 %와 6.3 % 이었다(Table 1).

Table 1. Incidence and gross score for pulmonary consolidation

Age	Incidence	Gross score(%)
Proweener	17/59(28.8) ^{a)}	4 ^{b)}
Weaner and grower	35/50(70)	20.2
Finisher	78/110(71)	6.3
Total	130/219(59.3)	8.9

a) No. of pigs observed gross lesion/No. of pigs examined(%)

b) Mean gross score for pulmonary consolidation

2) 폐렴의 병리학적 분류 및 발생율

폐장의 병리학적 검사결과 219두 중 162두에서 폐렴이 관찰되어 74 %의 발생율을 보였다. 이 중 기관지간질성 폐렴이 107두로 가장 많이 관찰되었다. 간질

성 폐렴은 24두, 화농성 기관지폐렴은 27두, 섬유소성 기관지폐렴은 4두에서 관찰되었으며, 나머지 57두는 정상적으로 관찰되었다(Table 2). 본 연구에서 기관지간질성 폐렴은 육안적으로 전복측폐엽에 적갈색조의 경화소와 폐장의 퇴축부전이 관찰되었고, 조직소견으로 전복측폐엽에서 기관지 또는 세기관지 주위 bronchus-associated lymphoid tissues(BALTs)의 증생이 관찰되었으며(Fig. 2), type II 폐포상피세포의 증생(Fig. 3), 단핵구의 침윤에 의한 기관지 또는 세기관지 주위 폐포벽의 비후(Fig. 4), 및 폐포강내 단핵탐식세포의 축적(Fig. 5)이 관찰되었다. 간질성 폐렴 예에서는 특이한 육안 병변없이 폐장의 퇴축부전만 관찰되었고, 조직소견시 단핵구의 침윤과 type II 폐포상피세포의 증생으로 폐포벽이 미만성으로 비후되어 있었다(Fig. 6). 화농성 기관지폐렴은 전복측폐엽에 연갈색조의 소엽성 경화소가 관찰되었고, 병리조직 검사시 기관지, 세기관지, 및 폐포강내 호중구와 장액성 삼출물이 가득 차 있었다(Fig. 7). 섬유소성 기관지폐렴에서는 전복측폐엽에 갈색조의 대엽성 경화소와 소엽간 결합조직의 확장이 두드러지게 관찰되었고, 조직소견으로 림프관내 섬유소가 가득 차 있었으며, 폐포강내 섬유소, 단핵구, 및 변형된 백혈구 등이 관찰되었다(Fig. 8).

Table 2. Classification and incidence of spontaneous porcine pneumonia

Age	Classification of pneumonia ^{a)}				
	BIP	IP	SBP	FBP	Total
Proweener	10/59(16.9) ^{b)}	7/59(11.8)	5/59(8.5)	0/59(0)	22/59(37.2)
Weaner and grower	19/50(38)	7/50(14)	15/50(30)	4/50(8)	45/50(90)
Finisher	78/110(71)	10/110(10.9)	7/110(6.3)	0/110(0)	95/110(86.3)
Total	107/219(48.9)	24/219(11)	27/219(12.3)	4/219(1.8)	162/219(74)

a) BIP : bronchiointerstitial pneumonia; IP : interstitial pneumonia

SP : suppurative bronchopneumonia; FP : fibrinous bronchopneumonia

b) No. of pigs observed pneumonia/No. of pigs examined(%)



Fig. 2. Peribronchiolar hyperplasia of bronchus-associated lymphoid tissues(arrows) is prominent. hematoxylin-eosin(H.E.) stain, $\times 100$.

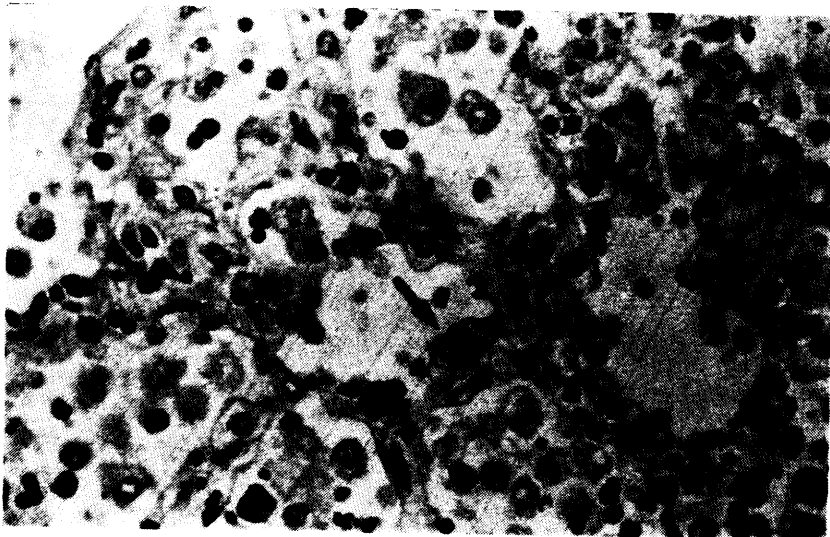


Fig. 3. Hyperplasia of type II pneumocytes(arrow) is observed in alveolar wall of the PRRS virus-infected lung. H.E. stain, $\times 400$.

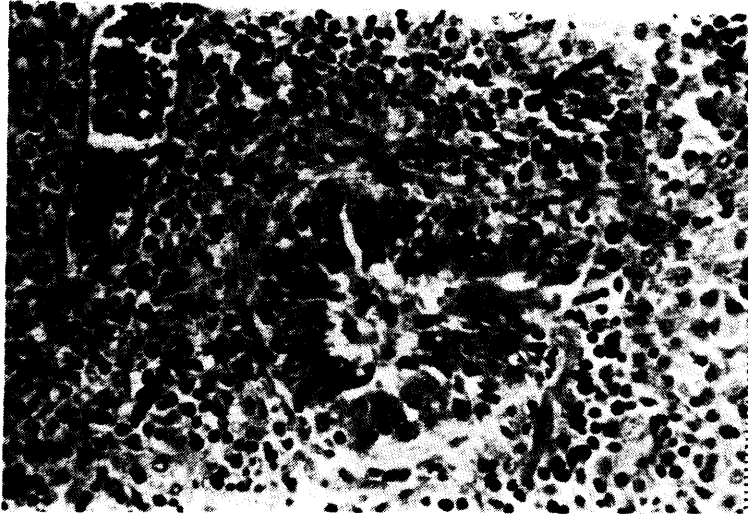


Fig. 4. Mononuclear cells(arrow) are infiltrated around the vessel and bronchiole in the PRRS virus-infected lung. H.E. stain, $\times 400$.

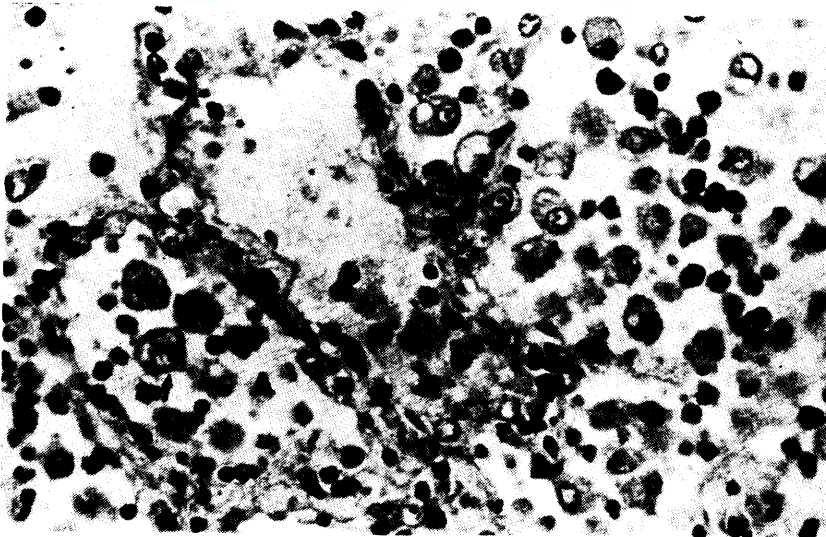


Fig. 5. Macrophages(arrow) are accumulated in alveolar spaces(A) of the PRRS virus-infected lung. H.E. stain, $\times 400$.

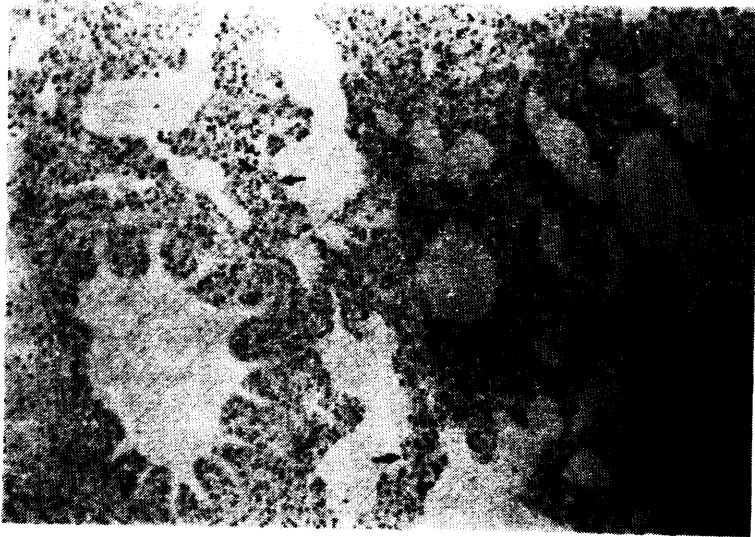


Fig. 6. Alveolar septa(arrows) are diffusely thickened. H.E. stain, $\times 100$.




Fig. 7. Accumulation of neutrophils and serous exudates(arrows) is noticed in bronchiolar(B) and alveolar spaces(A). H.E. stain, $\times 100$.

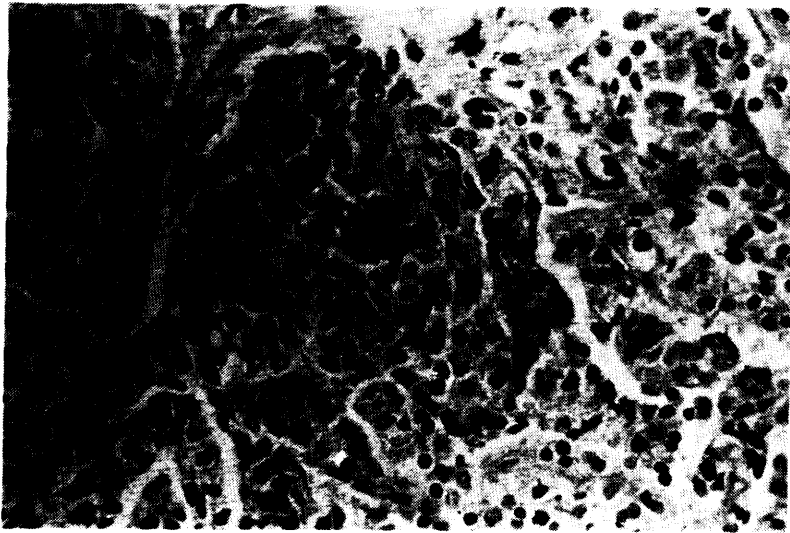


Fig. 8. Mononuclear cells and distorted leukocytes(arrows) are infiltrated in the alveolar space. H.E. stain, $\times 400$.

2. PRRS 바이러스 항체 및 항원의 분포

PRRS 바이러스 혈청항체는 180두 중 18두에서 검출되어 10 %의 양성율을 보였으며, PRRS 바이러스 조직항원은 219두 중 9두에서 검출되어 4 %의 양성율을 보였다. 연령별 혈청항체와 조직항원의 양성율을 비교한 결과 이유-육성돈에서 혈청항체는 34두 중 10두에서 검출되어 29 %의 양성율을 보였고, 조직항원은 50두 중 5두에서 검출되어 10 %의 양성율을 보여 가장 높게 나타났다. 포유자돈에서 혈청항체와 조직항원은 7.9 %와 3.4 %의 양성율을 보였으며, 도축출하돈에서는 4.6 %와 1.8 %의 양성율을 보였다(Table 3; Fig. 9).

Table 3. Prevalence of antigen and antibody for spontaneous PRRS

Age	IFA ^{a)}	IHC ^{b)}
Proweener	3/38(7.9) ^{c)}	2/59(3.4)
Weaner and grower	10/34(29)	5/50(10)
Finisher	5/108(4.6)	2/110(1.8)
Total	18/180(10)	9/219(4.1)

a) IFA : Indirect fluorescent antibody assay

b) IHC : Immunohistochemistry

c) No. of positive pigs/No. of pigs examined(%)

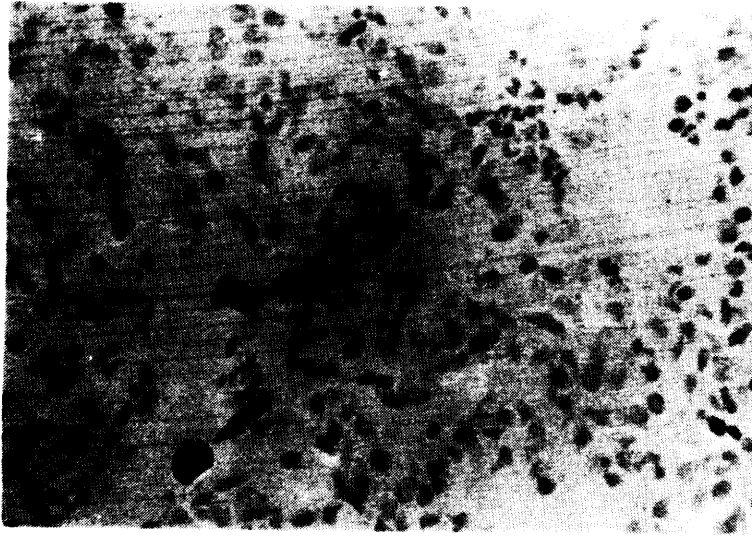


Fig. 9. PRRS virus antigen is detected in lungs of naturally infected pigs by immunohistochemistry. Labeled antigen(arrows) is seen within the cytoplasm of macrophages in alveolar spaces and alveolar septa. ABC stain, $\times 400$.

조직항원 양성돈에 대한 혈청항체 검사 결과 총 9두 중 혈청검사를 수행하지 못한 1두를 제외한 8두 중 7두에서 혈청항체 양성을 보였다. 조직항원 양성돈의 병리조직학적 병변을 검사한 결과 9예 모두에서 전복측 폐엽에 type II 폐포상피세포의 증생(Fig. 3), 혈관주위 단핵구 침윤(Fig. 4), 및 폐포강내 단핵탐식세포의 축적(Fig. 5)이 관찰되었고, 기관지상피세포의 괴사와 bronchus-associated lymphoid tissues(BALTs)의 증생(Fig. 2)이 각각 1예와 7예에서 관찰되었다(Table 4).

Table 4. Results of IFA and histological examination for antigen-positive pigs

Pig No. ^{a)}	IFA ^{b)}	Cranio-ventral lung				
		NB	Perivascular cuff	Hyperplasia of type II cells	Hyperplasia of BALTs	Activation of MPS
1	positive	-	+	++	-	+
2	positive	-	+	++	+	+
3	positive	-	++	+	-	+
4	positive	-	++	+	++	+
5	positive	-	+	+	+	+
6	positive	-	++	+	+++	+
7	positive	-	+	+	+++	+
8	negative	+	++	+	++	++
9	UK ^{c)}	-	++	++	+	++

NB : necrotic bronchitis; IP : interstitial pneumonia; BALT : bronchus-associated lymphoid tissue; MPS : mononuclear phagocytic system

- : normal; + : mild; ++ : moderate; +++ : severe

a) Antigen-positive pigs

b) IFA : indirect fluorescent antibody assay

c) UK : unknown

3. PRRS 바이러스 조직항원의 장기별 분포

면역조직화학염색에 의한 조직항원의 장기별 분포를 조사한 결과 모든 양성돈의 폐장과 편도에서 조직항원이 검출되었으며, 기관기관지 림프절과 장간막 림프절은 9두 중 3두, 비장은 9두 중 4두, 소장은 8두 중 3두에서 조직항원이 검출되었다. 간장, 신장, 심장은 9두 중 1두, 고환은 3두 중 1두에서 조직항원이 검출되었다(Table 5).

Table 5. Organic distribution of viral antigen for spontaneous PRRS

Organs	Age			Total
	preweaner	weaner and grower	finisher	
C.V.	2/2	5/5	2/2	9/9(100) ^{a)}
D.C.	1/2	2/5	0/2	3/9(30)
Tonsil	UK ^{b)}	4/4	1/1	5/5(100)
Tb ln	1/2	1/5	1/2	3/9(33)
Liver	0/2	1/5	0/2	1/9(11)
Kidney	0/2	1/5	0/2	1/9(11)
Spleen	1/2	2/5	1/2	4/9(44)
Heart	0/2	1/5	0/2	1/9(11)
Small Int.	1/2	1/4	1/2	3/8(37.5)
Testis	UK	1/3	UK	1/3(33.3)
Ovary	UK	0/1	0/1	0/2(0)
Brain	0/2	0/2	UK ^{b)}	0/4(0)

C.V. : cranio-ventral lobe; D.C. : dorso-caudal lobe; Tb ln : trachobronchial lymph node; Mes ln : mesentric lymph node; int. : intestine

a) No. of positive pigs/total No. of pigs examined(%)

b) UK : unknown

조직 면적 cm^2 당 장기별 항원양성세포의 수를 검사한 결과 전복측 폐엽은 6개로 가장 많은 수의 조직항원 양성세포가 검출되었고, 비장과 소장은 3개, 편도와 림프절은 2개 전복측 폐엽은 1개의 양성세포가 검출되었다. 간과 심장은 1개 미만의 양성세포가 검출되었다(Table 6).

Table 6. Mean score for PRRSV antigen-positive cells by organs

Age	Lung		Tonsil	Tb In	Mes In	Liver	Heart	Spleen	Small int.
	C.V.	D.C.							
Proweener	10.9 ^{a)}	1.3	UK	3.8	3.6	0	0	4	2.75
Weaner and grower	5.8	2.7	1.4	2	1.9	0.06	0.1	4.1	3.8
Finisher	2.4	0	5.6	1.5	0.9	0	0	1	1.4
Mean	6.18	1.81	2.26	2.28	2.03	0.03	0.05	3.35	3.02

a) No. of antigen-positive cells per cm^2

b) UK : unknown

C.V. : cranio-ventral lobe; D.C. : dorso-caudal lobe; Tb In : trachobronchial lymph node; Mes In : mesenteric lymph node; int. : intestine

IV. 고 찰

Leman 등(1992)과 Pointon 등(1996)의 방법을 이용한 폐장의 육안적 병변 모니터링 결과 경화소의 발생율은 59.3 %로 검사한 돼지의 절반이상에서 발생되었으며, 경화소의 평균 분포율은 8.9 %로 나타났다. 경화소의 분포율을 연령별로 비교하면 이유-육성돈은 다른 연령에 비하여 높은 20 %로 나타났다. 본 연구에서 수행한 육안적 병변 모니터링은 향후 제주도내 지역별, 양돈장별 폐렴의 발생정도를 평가하는 유용한 방법으로 사료된다. 폐장의 병리학적 검사 결과 폐렴은 219두 중 162두(74 %)에서 관찰되었으며, 이 중 기관지간질성 폐렴이 107두로 가장 흔히 관찰되어 제주지역내에 PRDC가 호흡기 질병의 중요한 문제가 되고 있음을 알 수 있었다.

제주지역에서 PRRS 바이러스의 혈청항체 양성율은 10 %로 1993년 국내양성율인 12.7 % (Shin 등, 1993), 및 1995년에서 1996년까지의 제주지역 양성율 12.8 % (류 등, 1997)와 비슷한 수치를 보였다. 최근 Cheon 등(1997)은 ELISA에 의한 국내 혈청항체 양성율을 45.2 %로 보고하였는데, 이는 ELISA와 IFA 검사방법의 일치율이 90 %이상인 것을 감안할 때 제주지역 혈청항체 양성율보다 현저하게 높은 수치임을 알 수 있었다(박 등, 1998). 본 결과로 제주지역의 PRRS 바이러스 항체 분포율이 국내 수준보다 낮음을 알 수 있었고, 몇 년간 제주지역에서 PRRS 바이러스 항체 양성율이 증가하지 않았음을 예측할 수 있었다.

제주지역의 PRRS 바이러스의 조직항원 양성율은 혈청항체 양성율 10 %보다 매우 낮은 4.1 %를 나타냈다. Halbur 등(1996)과 Nelson 등(1996)은 중화항체에 의해 항원이 소실되거나 극히 소량 존재시와 SDOW 17 단클론항체에 의해 검출되지 않는 변이 PRRS 바이러스가 존재시 조직항원이 검출되지 않아 조직항원 양성율이 혈청항체 양성율보다 낮다고 보고하였다.

제주지역에서 연령별 PRRS 바이러스 항원과 항체 양성율을 비교한 결과 이유-육성기가 각각 10 %와 29 %로 가장 높게 나타난 것으로 보아 PRRS 바이러스가 이시기에 감염 또는 재감염 되어 호흡기계에 영향을 주는 것으로 사료된다(Done 등, 1992).

조직항원 양성돈에 대한 혈청항체 검사 결과 항원 양성돈 8두 중 7두(87 %)에서 항체가 검출되었다. 혈청항체 음성을 나타낸 조직항원 양성돈 1두는 PRRS 바이러스 감염초기로 예상되며, 이런 시기의 돼지에 대한 면역조직화학적 조직항원의 검출은 유효한 PRRS 진단방법으로 생각된다(Halbur 등, 1996; Joo, 1997).

조직항원 양성돈 9두의 전복측 폐엽에 대한 병리조직학적 폐렴 병변을 검사한 결과 Collins 등(1992)이 보고한 PRRS 바이러스 감염시 관찰되는 소견인 혈관주위 단핵구의 침윤, type II 폐포상피세포의 증생, 및 단핵식세포계의 활성화 소견은 모든 예에서 관찰되었으며, *Mycoplasma hyopneumoniae*와 PRCV 감염시 관찰되는 기관지주위 림프조직의 증생 소견은 7예, swine influenza 바이러스 감염시 관찰되는 피사성 기관지염은 1예에서 관찰되었다. 본 결과로 미루어 제주 지역에서 자연발생된 PRRS는 다른 원인체와 복합 감염된 것으로 추정되며, 특히 *Mycoplasma hyopneumoniae*, PRCV, 및 swine influenza가 PRRS 발생에 영향을 줄 것으로 추측되었다(Joo, 1996; Halbur, 1997).

조직항원의 장기별 분포를 조사한 결과 모든 항원 양성 돼지의 전복측 폐엽과 편도에서 조직항원을 관찰할 수 있었다. 이는 Rossow 등(1995)과 Halbur 등(1996)의 PRRS 바이러스 실험감염결과와 유사하게 나타났으며, 전복측 폐엽과 편도가 면역조직화학염색에 의한 PRRS 바이러스 조직항원의 검출 장기로 가장 적합하다는 것을 알 수 있었다.

V. 결 론

본 실험은 제주지역내 자연발생된 돼지 폐렴과 PRRS에 대한 조직항원 및 혈청항체 분포를 조사하고, 자연감염시 PRRS 바이러스 조직항원의 장기별 분포를 조사하기 위해 병리학적 검사와 면역조직화학적 검사를 실시하였다.

폐장의 육안 병변 모니터링 검사 결과 219두 중 130두에서 경화소가 관찰되어 59.3 %의 발생율을 보였으며, 경화소의 평균 분포율은 8.9 %였다.

폐렴의 병리조직학적 검사 결과 219두 중 162두에서 폐렴이 관찰되어 74 % 발생율을 보였으며, 이 중 기관지간질성 폐렴이 107두로 가장 많이 관찰되었다.

PRRS 바이러스의 혈청항체는 180두 중 18두에서 검출되어 10 %의 양성율을 보였으며, 이 중 이유-육성돈이 29 %로 가장 높은 양성율을 나타냈다.

PRRS 바이러스의 조직항원은 219두 중 9두에서 검출되어 4.1 %의 양성율을 보였으며, 이 중 이유-육성돈이 10 %로 가장 높은 양성율을 나타냈다.

자연감염된 PRRS 바이러스 조직항원의 장기별 분포를 조사한 결과 폐장, 편도, 비장, 심장, 신장, 고환, 간, 림프절, 및 소장에서 조직항원이 검출되었으며 특히, 폐장과 편도에서는 100 % 검출되었다.

본 연구결과 제주지역에서 자연발생한 돼지 폐렴은 여러 폐렴의 분류 중 복합적 돼지 호흡기 질병(porcine respiratory disease complex, PRDC)에서 관찰되는 기관지간질성 폐렴이 가장 높은 비율을 보였으며, 이들 중 일부는 PRRS 바이러스와 관련성이 있음을 알 수 있었다. 그리고 PRRS 바이러스 조직항원과 혈청항체의 분포를 확인할 수 있었다. 전복측 폐엽과 편도에서 면역조직화학적 조직항원 증명은 PRRS 진단에 매우 유용한 방법이었다.

VI. 참고문헌

Cavanagh D. 1997. Nidovirales: a new order comprising Coronaviridae and Arteriviridae. *Arch. Virol.*, 142(3):629-633

Cheon D, Chae C and Lee Y. 1997. Seroprevalence of antibody to porcine reproductive and respiratory syndrome virus using enzyme-linked immunosorbent assay in selected herd in Korea. *J. Vet. Diagn. Invest.*, 9:434-436.

Collins JE, Benfield DA, Christianson WT, Harris L, Hennings JC, Shaw DP, Goyal SM, McCullough S, Morrison RB, Gorcyca D and Chladek D. 1992. Isolation of swine infertility and respiratory syndrome virus (Isolate ATCC-VR-2332) in North America and experimental reproduction of the disease in gnotobiotic pigs. *J. Vet. Diagn. Invest.*, 4:117-126.

Done SH, Paton DJ, Brown I, Scott A and Cooley W. 1992. Pathology of porcine reproductive and respiratory syndrome (PRRS) in the UK. *Proceedings of the 12th Congress International Pig Veterinary Society, The Netherlands*, (1):111

Halbur PG. 1997. Porcine Respiratory Disease Complex. *North Carolina Healthy Hogs Seminar*.

Halbur PG, Paul PS, Frey ML, Landgraf J, Eernisse K, Meng X-J, Lum MA, Andrews JJ and Rathje JA. 1996. Comparison of The Antigen Distribution of Two US PRRSV isolates with that of the Lelystad Virus. *J. Vet. Pathol.*, 33:159-170.

Joo H. 1996. Interaction between PRRS virus and swine influenza virus in

young pigs. *NPPC 1996 Research Investment Report*.

Joo H, Park B, Dee SA and Pijoan C. 1997. Indirect fluorescent IgM antibody response of pigs infected with PRRSV. *Veterinary Microbiology*, 55:303-307.

Jubb KVF, Kennedy PC and Nigel Palmer. 1992. Respiratory system. *Pathology of Domestic Animals 4th Volume 2*, Chapter 6:539-699.

Keffaber KK. 1989. Reproductive failure of unknown etiology. *American Association Swine Pract. News*, 1:1-10.

Kweon C, Kwon B and Lee H. 1994. Isolation of porcine reproductive and respiratory syndrome virus (PRRSV) in Korea. *Kor. J. Vet. Res.*, 34:77-83.

Leman AD, Straw BE and Mengeling WL. 1992. Respiratory system, *Disease of Swine 7th Edition*, Chapter 7:138-162.

Nelson EA, Benfield DA, Christopher-Hennings J and Christopher CCL. 1997. Development and Evaluation of Blocking and/or Competitive ELISA for the Improved Serodiagnosis of PRRS. *NPPC 1997 Research Investment Report*.

Nelson EA, Christopher-hennings J, Collins JE, Benfield DA and Trevor Drew. 1993. Differentiation of U.S. and European Isolates of Porcine Reproductive and Respiratory Syndrome Virus by Monoclonal Antibody, *American Society for Microbiology*, 3184-3189.

Nelson EA, Nelson JK, Christopher-Hennings J, Yoon K-J, Magar R and Benfield DA. 1996. Reactivity of North American PRRSV isolates with a

monoclonal antibody panel. *Proceedings of the 14th Congress International Pig Veterinary Society, Bologna, Italy.*

Pointon A, Davies P, Bahnson P, Dial G and Marsh W. 1996. *slaughter inspection procedures manual*, University of Minnesota.

Pol JM, Van Dijk JE, Wensvoort G and Terpstra C. 1991. Pathological, ultrastructural and immunohistochemical changes caused by Lelystad virus in experimentally induced infections of mystery swine disease (synonym: porcine epidemic abortion and respiratory syndrome (PEARS)). *J. Vet. Q.*, 13(3):137-143.

Rossow KD, Collins JE, Goyal SM, Nelson EA, Christopher-Hennings J and Benfield DA. 1995. Pathogenesis of Porcine reproductive and respiratory syndrome virus infection in gnotobiotic pigs. *J. Vet. Pathol.*, 32:361-373.

Rossow KD, Goyal SM, Nelson EA, Christopher-Hennings J and Collins JE. 1996. Chronological Immunohistochemical Detection and Localization of Porcine Reproductive and Respiratory Syndrome Virus in Gnotobiotic Pigs. *J. Vet. Pathol.*, 33:551-556.

Shin J and Kang Y. 1993. Sero-epidemiological studies on Porcine Reproductive and Respiratory Syndrome in Korea. I. Detection of Indirect Fluorescent Antibodies RDA *J. Agri. Sci.*, 35(2):572-576.

Straw BE, Backstrom L and Leman AD. 1986 Examination of swine at slaughter. *Compend Contin Educ. Pract. Vet.*, 8: S41-S48, S106-S112.

Suarez P, Zardoya R, Prieto C, Solana A, Tabares E, Bautista JM and Castro JM. 1994. Direct detection of the porcine reproductive and respiratory syndrome (PRRS) virus by reverse polymerase chain reaction (RT-PCR). *Arch. Virol.*, 135(1-2):89-99.

Wensvoort G, Terpstra C, Pol JMA and Wagenaar F. 1991a. Mystery Swine disease in the Netherlands: the isolation of Lelystad virus. *J. Vet. Q.*, 13(1):121-130.

Wensvoort G, Terpstra C and Pol JMA. 1991b. Blue ear disease of pigs. *Vet. Rec.*, 128(24):574.

Yoon I, Joo H, Christianson WT, Kim H and Collins JE, Morrison RB. 1992. An direct fluorescent antibody test for the detection of antibody to swine infertility and respiratory syndrome virus in swine sera. *J. Vet. Diagn. Invest.*, 4(2):144-147.

강영배. 1993. PRRS 해외 발생 역학 연구동향과 향후 연구 과제. *한전수역학회지*, 4(1):6-49.

김재훈, 황의경, 김용주, 손현주. 1997. 돼지 생식기 호흡기 증후군 바이러스 자연감염 예의 병리학적 연구. *한국수의병리학회지*, 제1권 제2호:125-133.

류영수, 박최규, 김로미, 이창희, 최상호, 김승일, 배종희. 1997. 제주지역에 대한 돼지 주요 전염병의 혈청학적 역학조사. *대한수의학회지*, 제37권 제4호: 765-772.

박최규, 류영수, 이창희, 정종욱. 1998. 돼지 생식기 호흡기 증후군 바이러스 항체 검색에 있어 간접형광항체법 (IFA) 과 효소면역법 (ELISA) 의 진단효율 비교. *대한*

수의학회지, 제38권 제2호:314-318.

장경수, 조성환, 권창희, 전무형. 1995. 국내분리 porcine reproductive and respiratory syndrome(PRRS) virus에 인공감염된 자돈에 관한 연구. *동물의과학 연구지*, 제3권 제1호:9-20.




A Pathological Study of Spontaneous Porcine Pneumonia & Porcine Reproductive and Respiratory Syndrome in Cheju

Seong-hyun Ho

Department of Veterinary Medicine
Graduate School, Cheju National University
Cheju, Korea

(Supervised by professor Jong-hee Bae)



(Summary)

A total of 219 pigs, 109 necropsy-pigs at the diagnostic laboratory of Cheju National University and 110 slaughter-pigs in Cheju, were evaluated for the prevalence of spontaneous porcine pneumonia. The presence of serum antibody to porcine reproductive and respiratory syndrome (PRRS) virus, as well as distribution of PRRS virus antigen in organ tissues of naturally infected pigs, was determined. Lung of all pigs were divided into cranio-ventral lobe and dorso-caudal lobe and then examined for gross and histopathological lesion. Tissues from 219 pigs were tested for PRRS virus antigen by Immunohistochemistry and sera from 180 pigs were tested for the presence of antibody to PRRS virus by indirect fluorescent antibody assay (IFA).

In the monitoring examination of gross lesion, pulmonary consolidation was observed in 59.3 %(130/219) of animals tested with an average prevalence of 8.9 %. Pathological lesions characteristic of pneumonia were observed in 74 %(162/219) of the pigs with bronchointerstitial pneumonia (BIP) being the most common type of pneumonia. In the examination of serum antibody and tissue antigen for PRRS virus, serum antibody titers were considered positive in 10 %(18/180) of animals tested and PRRS virus antigen was detected in tissues of 4 %(9/219) of the pigs. Histopathological examination of lungs from antigen-positive pigs demonstrated perivascular cuffing with mononuclear cell, hyperplasia of type II pneumocytes and accumulation of mononuclear phagocytic system(MPS) in the cranio-ventral lobe. PRRS virus tissue antigen was most commonly detected by immunohistochemistry in the cranio-ventral lobe and tonsil.

The results of this study on spontaneous porcine pneumonia in Cheju demonstrated that BIP observed in porcine respiratory disease complex (PRDC) was the most common type of pneumonia and some cases were due to PRRS virus infection. We also confirmed the distribution of tissue antigen and prevalence of serum antibody to PRRS virus. The detection of viral antigen by immunohistochemistry in tonsils and cranio-ventral lobes proved to be a very useful method for PRRS diagnosis.

Key words : porcine pneumonia, porcine reproductive and respiratory syndrome, immunohistochemistry, porcine respiratory disease complex.

감사의 글

이 논문이 완성될 때까지 아낌없는 격려와 조언을 해 주신 배종희 교수님께 진심으로 감사드리며, 저의 논문을 심사해 주신 이두식 교수님과 신태균 교수님과 김희석 교수님, 이경갑 교수님, 박전홍 교수님, 임윤규 교수님, 정종태 교수님, 우호춘 교수님, 위명복 교수님, 이영재 교수님의 가르침에 감사드립니다.

논문에 도움을 주신 제주 공판장 김우택 계장님, 강원명 선배님과 국립수의과학검역원 박취규 선생님, 이창희 선배님 그리고 미국 South Dakota 주립대학교 Eric A. Nelson 박사님께 감사드립니다. 또한 대학원 재학동안 저의 생활에 많은 도움을 준 송일이형, 병선이형, 용철이형, 상환이형, 재근이형, 정수, 나연, 민경, 형석, 문성에게도 감사의 마음을 전합니다.

끝으로 변함없는 사랑과 믿음으로 저를 감싸주신 부모님, 형, 형수님과 조카 수지에게 이 모든 결실을 올립니다.