



수지 침부 손상에서 피부이식을 동반하지 않은 무세포 진피조직의 사용

이동휘¹, 강재경^{2,*}

¹제주대학교 의학전문대학원 의학과, ²제주대학교병원 성형외과

Application of acellular dermal matrix without skin graft in fingertip injury by Dong Hui Lee¹, Jae Kyoung Kang^{2,*}
(*Student of Medical course, Jeju National University School of Medicine, Jeju, Republic of Korea; ²Department of Plastic and Reconstructive Surgery, Jeju National University Hospital, Jeju, Republic of Korea)

Abstract The most common surgical repair method for fingertip injuries are replantation, flap coverage, and skin graft. In fingertip injury cases, acellular dermal matrix (ADM) is generally used in a two-stage operation. In the present case, only ADM was used in a 67-year-old male patient with a right fifth fingertip injury. The patient was undergoing chemotherapy after surgery for colon cancer, preventing prolonged hospitalization. In addition, wound healing was likely to be problematic. As a typical surgical method might have been difficult to apply in such a patient, we performed a one-stage operation, using only ADM on the injured area. Postoperative follow-up for 3 months showed good wound healing. Accordingly, we report a successful treatment outcome using ADM alone for a fingertip injury.

Key words: Acellular dermal matrix, Fingertip injury, One-stage operation

서 론

손가락 끝 손상(fingertip injury)은 수부 끝에 발생하는 손상으로 피부와 연조직(skin and soft tissue), 끝마디뼈(distal phalanx), 손톱과 그 아래바닥(nail and nail bed)의 손상을 의미한다.¹⁾ 손가락 끝 손상의 치료는 뼈 노출 여부와 상처 범위에 따라서 달라지나 재접합(replantation), 피판(flap), 피부이식(skin graft)이 주로 사용된다.²⁾

무세포 진피 기질(acellular dermal matrix, ADM)은 비면역원성 진피조직으로 콜라겐(collagen), 엘라스틴(elastin), 피브릴린(fibrillin) 그리고 글리코사미노글리칸(glycosaminoglycan)으로 구성되어 있다. ADM은 보통 피부이식 시 함께 사용되

며, 외상을 입은 상처 부위에 보호막 역할을 하며, 창상치유 과정에 도움을 준다.³⁾ ADM은 화상, 창상, 가슴재건 수술 등 다양한 분야에서 사용이 되며, 회복 후 흉터의 수축을 더 줄여 주고, 탄성의 저하가 적으며 감각의 이상을 줄여주는 장점이 있다.^{3,4)}

ADM의 사용은 ADM을 먼저 상처 부위에 적용하고 2-3주 이후 피부이식을 추가로 시행하는 2단계 수술이 일반적이거나, 가끔 경우에 따라 1단계로 수술하기도 한다. 본 저자들은 손가락 끝 손상 환자에게 ADM을 단독으로 사용한 성공적인 사례가 있어 이에 보고하고자 한다.

증 례

67세 남자 환자가 농기계 조작 중 오른쪽 5번째 손가락 끝의 손바닥 쪽 손상으로 인해 응급실로 내원하였다. 원위지골 일부를 포함한 손가락 끝 절단으로 절단면의 골노출이 동반

Received: May 1, 2018; Revised: May 20, 2018; Accepted: June 8, 2018

*Correspondence to : Jae Kyoung Kang

Department of Plastic and Reconstructive Surgery, Jeju National University Hospital, 15, Aran 13-gil, Jeju 63241, Republic of Korea
Tel: 82-64-717-1742, Fax: 82-64-717-1102
E-mail: yoyo9906@naver.com

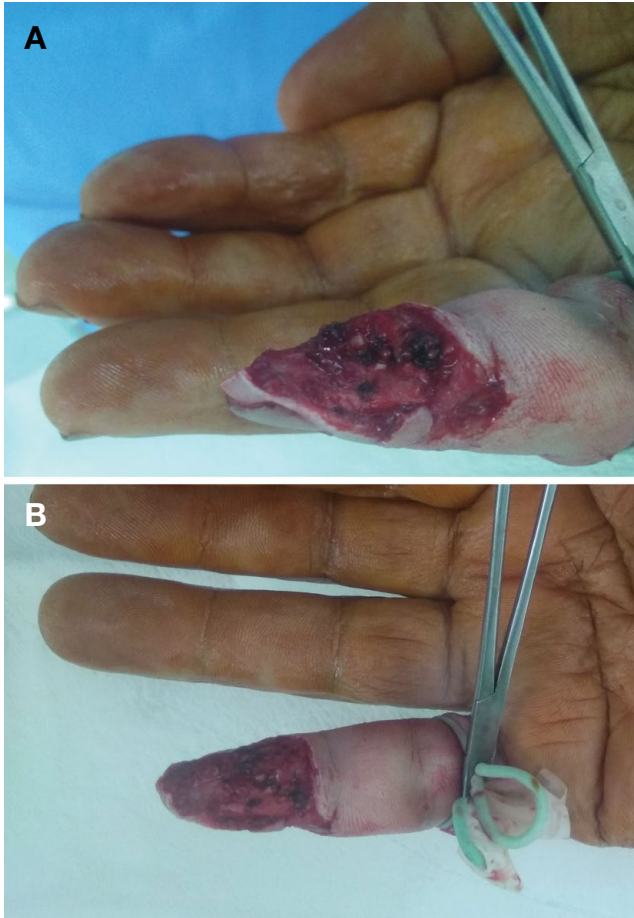

Figure 1. Preoperative injury site image (A: Right hand 5th finger side view, B: Right hand 5th finger palmar side view).

되었다(Fig. 1A and B). 절단된 부위는 발견하지 못한 상태였다. 과거력으로 내원 5개월 전 대장암 진단받아 내원 1달 전에 수술적 치료를 받았다. 5년 전 진단받은 심방세동으로 인해 약물을 복용 중이었다. 수술은 국소 마취 하에 진행되었고 먼저 상처부위의 죽은 조직들을 깨끗이 정리하였다. 노출된 뼈는 남아있는 수지 속질(finger pulp)로 덮어주었다. ADM을 이용하여 연부조직 위에 이식하였다(Fig. 2A and B). 이후 3개월간 경과관찰 하였으며 특히 합병증 없이 창상치유 되었다(Fig. 3A and B).

고 찰

손가락 끝 손상은 가장 흔한 수부 손상이다.⁵⁾ 손가락 끝(fingertip)이란 굴힘 힘줄(flexor tendon)과 펴 힘줄(extensor tendon)의 부착 부위보다 더 먼 쪽으로 정의된다. 이곳의 연

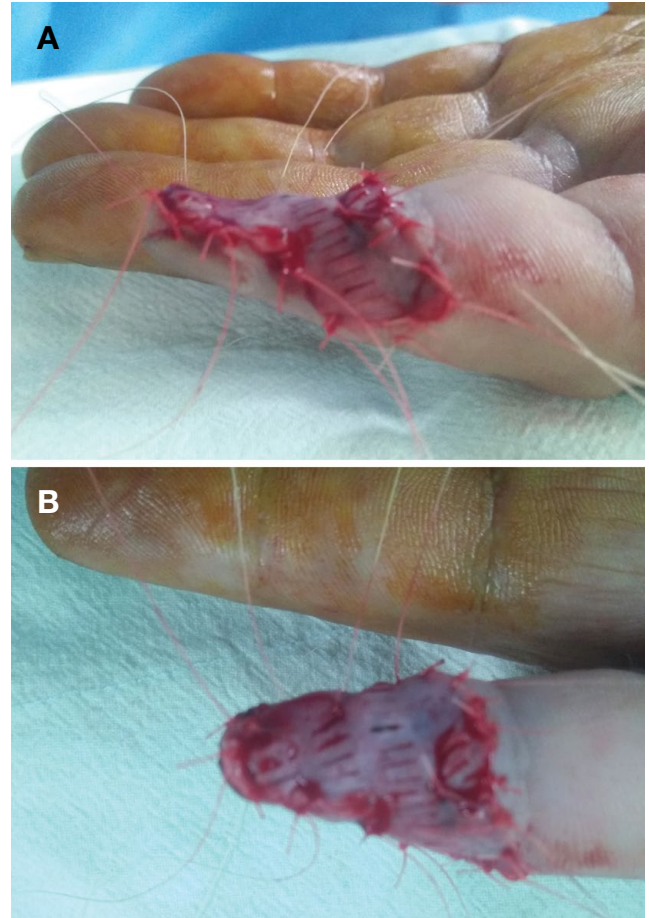


Figure 2. Postoperative injury site image (A: Right hand 5th finger side view, B: Right hand 5th finger palmar side view).

부조직, 손톱조직, 뼈조직 등을 다치는 것을 손가락 끝 손상이라고 지칭한다.¹⁾ 이때 손톱바닥(nail bed)이 결혼 부위에 포함되는지 여부가 매우 중요한데, 이는 손톱바닥이 손가락 끝 기능에 다음과 같은 큰 영향을 끼치기 때문이다.⁵⁾ 우선 손톱은 손가락 끝을 보호하고, 물건을 집을 수 있는 대응력(counterforce)를 제공한다. 그리고 손가락 끝의 촉각을 느끼게 하는데 큰 역할을 한다.⁶⁻⁸⁾ 손가락 끝 치료의 목적은 고통이 적게 상처를 잘 봉합하고 안정화 시켜 감각을 정상화시키고, 그 길이가 적절하며 기능의 문제가 없게 하며, 관절의 움직임이 굳지 않도록 하는 것이다.²⁾

치료방식은 손상 정도에 따라 달라진다. 우선 속질손상만(pulp loss) 있고 원위부 골단 노출(distal bone exposure)이 없으면 일차봉합(primary closure), 이차치유(secondary intention), 피판 사용 등이 가능하다. 이 중 일차봉합 및 이차치유는 골단 노출 없는 손가락 끝 손상에서 더 선호되고 있다.^{9,10)} 만약 원위부 골단노출이 동반되었다면 이때는 절단부위를 재

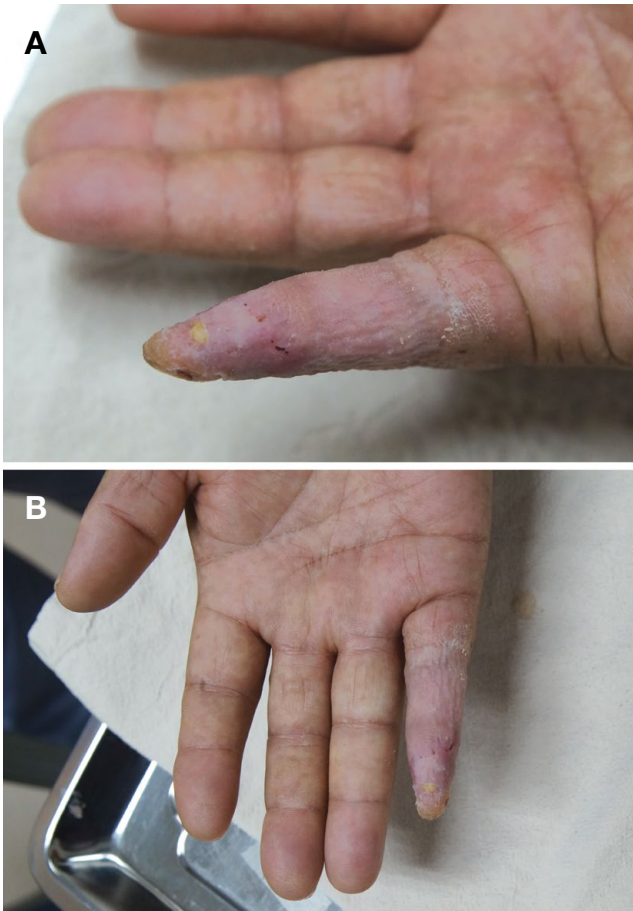


Figure 3. Image 3 months after operation (A: Right hand 5th finger side view, B: Right hand 5th finger palmar side view).

접합시키는 방법, 자가 피판 사용을 통해 수복하는 방법 그리고 피부이식 등의 수술적 치료가 더 선호된다.²⁾ 이 중 가장 우선적으로 사용되는 방법은 재접합이다. 재접합은 절단 부위나 개수에 상관없이 1차 적응증이 된다.¹¹⁾ 재접합의 장점은 시행 이후의 기능상실 정도가 덜하고, 통증이 덜하며, 환자의 만족도가 높다는 것이다.²⁾ 재접합을 할 수 없고, 상처부위에 국소 감염이 없다면 피판의 적응증이 된다. 피판은 압계손상, 국소 감염과 같은 금기만 없다면 손가락 끝 손상의 우선적 치료로 고려될 수 있다. 피판을 적절히 사용한다면 재접합의 결과와 비슷한 치료결과를 얻을 수 있다.¹²⁾ 피부이식 또한 뼈가 노출된 경우에 ADM과 함께 사용을 할 수 있다.^{2,13,14)}

손가락 끝 손상의 범위가 크지만 뼈노출이 없을 경우, 결손 부위 수복을 위해 피부이식을 고려할 수 있다.^{13,14)} 피부이식 시, 동종 진피는 자가 진피에 비해 많은 항원물질을 가져서 면역반응이 나타나므로 일반적인 이식이 어렵다.¹³⁾ 따라서 면역반응을 줄이면서 상처치유에 필요한 여러 요소들을 잘 유

지하고, 상처 부위의 긴장도를 줄여줄 필요가 생기는데, 이때 ADM을 사용하게 된다.³⁾ ADM의 발전은 피부이식을 할 때 공여부위의 가용성, 이종 진피 이식에 따른 면역거부, 통증, 흉터, 치유 지연, 감염 등의 합병증을 감소시켰다.¹³⁾

ADM을 손가락 손상에서 사용할 때는 보통 2단계 수술방식을 이용한다. 첫 번째 단계로 상처 부위를 먼저 깨끗이 한 후 ADM을 적용한다. 이후 2~3주 경과하면, 두 번째 단계로 피부이식을 한다. ADM을 피부이식 전에 먼저 사용하는 것은 회복 후 흉터의 수축을 더 줄여주고, 피부 탄성의 저하와 감각의 이상을 줄여준다. 또한 뼈가 노출된 상처에서 미리 ADM을 사용하는 것은 환부의 혈관생성에 도움을 준다. 따라서 ADM을 적용한 후에 부분층 피부이식(split-thickness skin graft)을 하게 되면, 단독으로 재건을 하는 것에 비해 더 나은 상처의 회복과정을 보여준다.¹⁵⁾ 이외에도 흉터의 수축도 적고, 염증반응 수술 이후의 탄성 저하, 건조의 위험성, 감각의 이상도 적다.^{16,17)}

위와 같은 2단계 수술방식이 아닌 피부이식 없이 ADM만을 단독으로 사용하는 1단계 수술에 대한 연구들도 있다. 피부이식없이 ADM만을 단독으로 사용하여 피판 공여부 수술을 진행한 Uttam K. Sinha 등과 Carlos R. 등의 보고에서는, 요측전완부에서 피판을 채취한 후, 결손 부위를 ADM만으로 수복하여도 좋은 치료성적을 보였다고 하였다.^{18,19)} Uttam K. Sinha 등은 52명의 환자들에게서 요측전완부에서 피판을 채취한 후 나타난 결손 부위를 ADM을 단독으로 사용하여 덮고 경과를 관찰하였는데 장액종(Seroma)이 5명에게서 나타난 것을 제외하고는 상처가 잘 아물었고, 기능의 이상도 없었다.¹⁸⁾ Carlos R. 등은 16명의 환자를 대상으로 ADM을 이용하여 결손 부위를 덮었는데 상처치유 과정에 이상이 없었고 미용적으로도 그 결과가 좋았다.¹⁹⁾ 증례들 중 일부는 뼈가 노출되는 상태에서도 ADM을 단독 적용하였는데, 피부이식을 병행한 결과보다 열등하지 않은 치료 효과를 보였다.^{18,19)}

증례의 환자는 이미 대장암 환자로 내원 1달전 수술을 받았으며 타 병원에서 항암화학치료 예정 중이었다. 대장암 환자에게 주로 사용되는 베바시주맙(bevacizumab)은 혈관내피성장인자를 저해하여 혈관신생을 막아 창상치유 과정에 어려움이 예상되었다. 상처치유가 지연됨에 따라 피판의 사용이 제한되고, 혈관 생성이 늦어져 성공적인 피부이식을 기대하기 힘든 상태였다.²⁰⁾ 또한 이미 정해진 타 병원의 항암 치료 일정으로 인해, ADM 사용 2~3주 후에 피부이식술을 받기도 힘든 상황이었다. 이러한 이유로 ADM만 상처 부위에 덮어주는 1단계 수술을 시행하였고, 이후 3개월간의 경과관찰에서 창상치유가 잘 진행된 것을 확인할 수 있었다(Fig. 3A and B).

이처럼 재접합을 할 수 없고 피판, 피부이식을 하기 힘든 환자에게 우선 ADM만을 적용하는 것은 임시방편으로 상처 부위의 오염과 건조를 막는 효과가 있다. 또한 ADM을 단독 사용하면 환자에게서 직접 피판이나 피부를 얻는 것보다 환자의 고통을 줄이고, 피판제공부위의 불편함을 줄이는 이점도 있었다.³⁾ 여기에 ADM 단독 사용으로 창상 치유에서 열등하지 않은 치료성적을 거두었다는 사례가 있었다는 것을 생각하면,^{16,17)} 다른 수술적 방법을 시행할 수 없는 상황에서 ADM을 단독으로 수부 끝 손상에 사용하는 것은 임상적으로 가치가 있다고 생각한다.

REFERENCES

1. Aston SJ, Beasley RW, Thorne CH. Grabb and Smith's Plastic Surgery. 5th. Chapter 67. Soft tissue repair and Replacements for the upper limb. Philadelphia, New York. Lippincott-Raven; 1998 p. 835-47.
2. Lee DH, Mignemi ME, Crosby SN. Fingertip injuries: An update on management. *J Am Acad Orthop Surg*. 2013 Dec;21(12):756-66.
3. Fosnot J, Kovach SJ 3rd, Serletti JM. Acellular Dermal Matrix; General Principles for the Plastic Surgeon. *Aesthet Surg J*. 2011 Sep;31(7 Suppl):5S-12S.
4. Chen B, Song H. Retrospective study of the application of acellular dermis in reconstructing full-thickness skin defects. *Int Wound J*. 2017 Feb;14(1):158-64.
5. Sorock GS, Lombardi DA, Hauser RB, Eisen EA, Herrick RF, Mittleman MA. Acute traumatic occupational hand injuries: Type, location, and severity. *J Occup Environ Med* 2002;44(4):345-51.
6. Ashbell TS, Kleinert HE, Putcha SM, Kutz JE. The deformed finger nail, a frequent result of failure to repair nail bed injuries. *J Trauma* 1967;7(2):177-90.
7. Gellman H. Fingertip-nail bed injuries in children: Current concepts and controversies of treatment. *J CraniofacSurg* 2009;20(4): 1033-5.
8. Zook EG. The perionychium: Anatomy, physiology, and care of injuries. *Clin Plast Surg* 1981;8(1):21-31.
9. Mennen U, Wiese A. Fingertip injuries management with semi-occlusive dressing. *J Hand Surg Br* 1993;18(4):416-22.
10. Lee LP, Lau PY, Chan CW. A simple and efficient treatment for fingertip injuries. *J Hand Surg Br* 1995;20(1):63-71.
11. Yoshimura M. Indications and Limits of digital replantation. *JMAJ* 2003;46(10):460-7.
12. Rehim SA, Chung KC. Local flaps of the hand. *Hand Clin*. 2014 May;30(2):137-51.
13. Capo JT, Kokko KP, Rizzo M, Adams JE, Shamian B, Abernathie B, et al. The use of skin substitutes in the treatment of the hand and upper extremity. *Hand (N Y)*. 2014 Jun;9(2):156-65.
14. Unglaub F, Langer MF, Unglaub JM, Müller LP, Hahn P, Spies CK, et al. Defect coverage of fingers and thumb : indications and treatment. *Unfallchirurg*. 2018 Apr;121(4):321-34.
15. Jiong C, Jiak C, Chunmao H, Yingen P, Qiuhe W, Zhouxi F, et al. Clinical application and long-term follow-up study of porcine acellular dermal matrix combined with autokin grafting. *J Burn Care Res* 2010;31:280-5.
16. Wainwright DJ. Use of an acellular allograft dermal matrix (AlloDerm) in the management of full-thickness burns. *Burns* 1995;21:243-8.
17. Badylak SF, Gilbert TW. Immune response to biologic scaffold materials. *Semin Immunol*. 2008;20:109-16.
18. Sinha UK, Shih C, Chang K, Rice DH. Use of alloderm for coverage of radial forearm free flap donor site. *Laryngoscope*. 2002 Feb;112(2):230-4.
19. Medina CR, Patel SA, Ridge JA, Topham NS. Improvement of the Radial Forearm flap donor site defect by prelamination with Human Acellular Dermal Matrix. *Plast Reconstr Surg*. 2011 May;127(5):1993-6.
20. Erinjeri JP, Fong AJ, Kemeny NE, Brown KT, Getrajdman GI, Solomon SB. Timing of administration of bevacizumab chemotherapy affects wound healing after chest wall port placement. *Cancer*. 2011 Mar 15;117(6):1296-301.