

복강경 수술에 의한 조기 일차성 복강 임신 치료 1예

김 성 엽¹⁾, 송 립 화²⁾

제주대학교 의과대학 ¹⁾산부인과학교실, ²⁾의학과

Laparoscopic management of early primary abdominal pregnancy

Sung-Yob Kim¹⁾, Lim-Hwa Song²⁾

Department of ¹⁾Obstetrics and Gynecology, ²⁾Medicine

College of Medicine, Cheju National University, Jeju 690-756, Korea

Abstract

Abdominal pregnancy is a very rare case consisting 1.3% of ectopic pregnancy and occurring once in the 372-9714 of normal pregnancy. An early, pre-operative, ultrasonographic diagnosis of an abdominal pregnancy was made and successfully treated by laparoscopy in an asymptomatic woman with an 8-weeks abdominal pregnancy. The early, ultrasonographic diagnosis allowed an easy, mini-invasive, endoscopic treatment of the potentially life threatening pregnancy. We report the case and brief of lecture.

Key words : Abdominal pregnancy, Ultrasound, Diagnosis, Laparoscopy

서 론

자궁외임신은 수정란이 자궁내막 이외의 부위에 착상된 임신으로 산부인과영역에서 빈번한 발생빈도를 갖고 있는 응급수술을 필요로 하는 급성질환이다 (1). 자궁외임신은 약 95%가 난관임신이다. 복강임신은 자궁외임신의 한 부류로 난관, 난소, 광인대내, 자궁경관을 제외한 복강 내 임신을 의미하는 것으로 이것은 전체 자궁외임신 중 1.3%를 차지하는 정도로 드문 질환이다 (2). 복강임신의 빈도는 출생아 100,000 당

10.9명, 자궁외임신 1000명 당 5.1명으로 보고한 바 있다 (3).

자궁외임신으로 인한 사망률은 현저히 감소되었음에도 불구하고 자궁외임신은 아직 모성사망의 주요 원인이 되고 있으며, 또한 자궁외임신의 결과 그 여성의 생식능력은 제한을 받게 된다. 복강임신은 특히 모성 사망률 및 이환율이 난관 자궁외임신보다 7.7배 높고 자궁내임신에 비해 90배 높아 제태연령과 관계 없이 빠른 진단 및 적절한 처치만이 좋은 결과를 가져올 수 있다 (3).

Ware (4)는 복강 내 임신의 모성 사망률을 14%로 보고한 바 있다.

*Corresponding author: kimsy@cheju.ac.kr

후기까지 복강 내 임신이 지속된 경우 Hreshchyshyn (5)는 그것으로 인한 모성 사망률이 2%로 감소되었다고 보고한바 있으나, Beacham (6)은 6%로 보고하고 있다.

복강내 임신의 경우, 원발성인 것은 극히 드물고 대부분이 난관임신의 유산이나 파열로부터 복강 내에 2차적으로 발생하는 속발성이라고 한다. Brewer (7)에 의하면 후자의 경우에는 대부분의 예에서 accident로 생각되는 증상들을 임신초기에서 보인다고 하며, 복강내 임신 시 태아의 운명에 대해서는 일부는 초기에 중절되고, 일부는 수개월까지 생존하며 아주 드물게는 소수 예에서까지 지속하나, 이의 과반수가 선천성 기형아를 동반한다고 설명한다.

Beacham은 95%에서 fetal loss를 보았고, 50%에서 선천성 기형아를 보았다고 한다.

이러한 자궁외임신의 합병증을 극소화하기 위하여는 자궁외임신의 조기진단 및 치료가 필수적이다. 우수한 질식초음파의 사용에 의한 자궁강내 임신낭의 유무확인과 방사면역학적 혈청 β -hCG의 측정 및 진단적 복강경에 의하여 자궁외임신의 파열 전 조기진단이 가능하게 되어 자궁외임신으로 올 수 있는 이환율 및 사망률을 감소시키게 되었다.

본 저자는 증상이 없는 무월경 8주에 자궁외임신으로 본원으로 전원 된 환자에서 소변 hCG 양성이나 질식 초음파상 자궁강내에 임신낭은 보이지 않고 오른쪽 더글라스 직장자궁외에 태아가 보인 복강임신을 복강경 수술로 적절한 치료를 경험하였기에 문헌 고찰과 함께 보고하는 바이다.

증례

환자 : 이O미, 31세

산과력 : 0-0-1-0

월경력 : 초경은 15세, 월경주기는 불규칙적이었으며, 최종월경초일은 2005년 4월 5일이었으나 지속기간은 5일간, 양은 평소보다 적은 편이었으며, 생리통

은 없었다.

과거력 : 특이 사항 없음.

가족력 : 특이 사항 없음.

주소 및 현병력 : 상기 환자는 1개월의 무월경이 있어 자가 임신 반응 검사 양성 확인 후 개인 의원 내원하였으며 당시 시행한 초음파 검사에서 자궁 외 임신 의심되어 본원으로 전원 되었고 최근 한달 이상 지속되는 좌측 하지 저림 증상이 있어 여러 차례 한방 치료 중이었다.

내원일 : 2005년 5월 16일

이학적 소견 : 신장은 164cm, 체중은 54kg, 입원 시 혈압은 110/60mmHg, 맥박은 분당 74회, 호흡수 20회/분, 체온은 36.6°C이었다. 질 출혈과 복통을 포함한 특이 사항 없었다.

골반진찰 결과 자궁은 정상 크기였으며 양측 부속기는 이상 소견 없었다. 외음부 및 질과 자궁 경부는 육안소견상 정상이었다.

검사소견 : 혈색소 14.2g/dL, 적혈구 용적률 40.8%, 백혈구 7800/ μ l, 혈소판 200000/ μ l이었으며, 간 기능과 신기능검사, 흉부 X 선 검사 및 심전도는 정상이었다. 입원 당시 혈청 β -hCG는 9,899.4mIU/mL 이었다.

초음파 소견 : 자궁 체부는 정상 크기였으며, 자궁 내에 임신 산물의 음영은 관찰되지 않았고, 양측 난소는 정상적으로 관찰되었고 부속기 종괴가 보이지




Figure 1. A transvaginal scan showed an empty uterus, normal uterus.

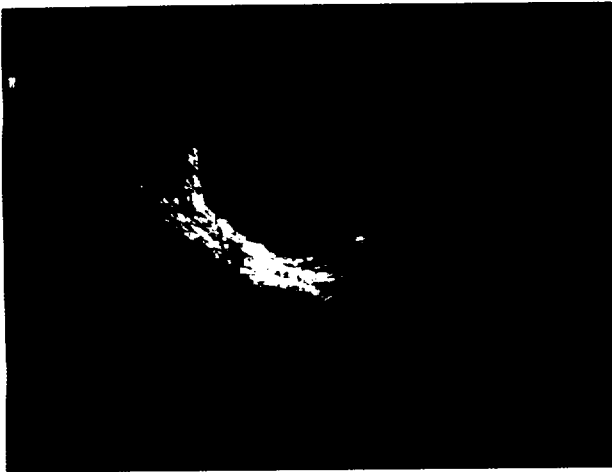

Figure 2. Abdominal gestational sac revealed during transvaginal ultrasound. The unusual location of the pregnancy was particularly evident in the dynamic modality of the ultrasonographic examination. The finding shows CRL is 1.95mm.



Figure 3. This finding shows fetus.

않고, 더글라스 직장자궁와 (cul-de sac)에 액체가 관찰되지 않았다 (Figure 1). 오른쪽 더글라스 직장자궁와 (cul-de sac)에 임신 체로 보이는 종괴 음영이 있었다. 임신낭의 크기는 8주 크기였으며, 태아 심박동이 있는 배아 (CRL 1.9cm)가 관찰되었다. 자궁낭의 벽이 0.8cm로 두꺼워져 있었다 (Figure 2, 3).

수술소견 : 복강경 수술 시행 시 자궁 소견은 정상이었으며, 왼쪽 난관과 난소는 정상적으로 위치하고 있었고 오른쪽 난소는 숫자 8자 모양으로 보였

으며, 총 부피는 왼쪽 난소의 2배정도 였지만 이상 소견은 없었다. 양측 난관 채부 어디에서도 출혈흔적을 찾을 수 없었다. 오히려 양측 자궁천골인대 (uterosacral lig)하부 더글라스와 공간을 점하고 있는 출혈부위와 더글라스 직장자궁와에 떠있는 태아와 임신 산물이 관찰되어 겸자로 제거하였고 생검을 시행하였다 (Figure 4). 더글라스 직장자궁와의 바닥 출혈은 전기 소작, hemoclip을 이용하여 지혈을 시도하였지만 환자가 호소하던 하지 저림 증상과 연관된 신경손상의 우려로 광범위한 지혈은 자제하고 썬지셀 (surgical)을 이용하여 출혈 부위에 도포하고 수술을 마쳤다.




Figure 4. The laparoscopic treatment of the abdominal pregnancy at the appearance of the embryo.

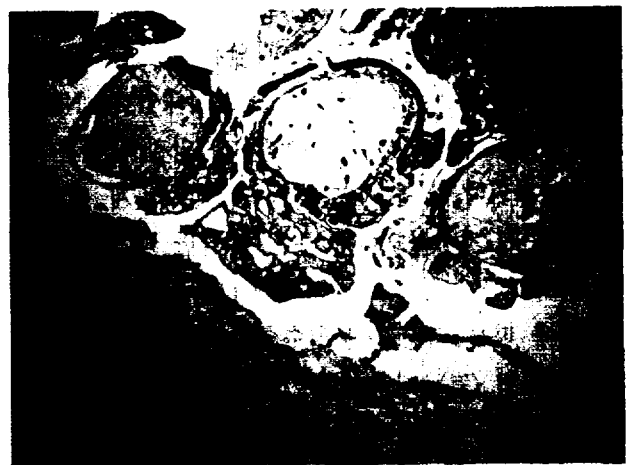

Figure 5. Histological section shows chorionic villi.

수술 후 경과 : 출혈과 하지 마비, 태반조직 잔류에 의한 증상이 우려되던 바 수술 후 헤모글로빈 수치는 안정세를 보였고 하지 저림 증상도 수술 후 호전 되었으나 β -hCG수치만은 비교적 완만한 감소세를 보여 수술 전 5725IU였던 수치가 퇴원 시 180IU로 감소한 상태에서 퇴원한 뒤 외래 추적 중 10일 후에 정상치로 되었다.

고 찰

자궁외임신은 수정란이 자궁내막 이외의 다른 부위에 착상된 임신으로 산부인과의 응급수술을 요하는 질환 중 많은 빈도를 차지하는데 최근 그 빈도가 증가하는 경향을 보이고 있다 (8, 9). 자궁 외 임신은 임신 전반기 모성사망의 중요한 근원이 되고 있다 (10).

Atrash 등 (11)에 의하면 자궁외임신으로 인한 모성사망의 50%이상이 전혀 치료를 받지 못하였고 80%이상은 복강내 출혈로 인하여 사망하였다. 평균 진단의 지연은 8.3일에서 10일 (12, 13)로 이는 골반강내 염종이나 조기임신으로 오진한 경우가 대부분이었다 (13).

자궁외임신의 빈도는 산업국에서 증가하는 추세이며 (14) 미국에서의 자궁외임신의 발생빈도는 1970년의 임신 1000명당 4.5에서 1978년 9.4로 증가하는 경향을 보고하였다 (15). 인종 별 빈도의 차이는 William Beaumont Army Hospital (16)의 통계에 의하면 미국의 코카시안 (Caucasian)은 가장 낮은 빈도를, 라틴아메리카인과 흑인은 중간빈도를 나타내었다. Nile과 Clark (17)은 인종요인은 골반염종과 임질의 높은 빈도와 연관되며, 낮은 사회경제 계층과 관계 있다고 보고하였다. 자궁외임신의 빈도는 골반 내 염증질환의 빈도의 증가와 함께 증가하며 (18~20) 그 외에 가족계획에 따른 복강경 불임수술, 자궁외임신의 보존적 수술요법 (21), 난관성형술 (9, 22), 인공유산의 증가 등이 빈도 증가의 원인인자로 설명되고 있다.

George (23)에 의하면 난관의 이상 즉, 성장장애, 전감염증이나 종양에 의한 만곡, 정상호르몬 분비기

전의 불균형으로 인해 수정란의 탈선된 착상으로 자궁외임신이 온다고 하였다.

Poland 등 (24)에 의하면 수정란의 염색체이상이나 구조적 기형이 있는 경우 난관의 이상이 없이도 자궁외임신의 원인이 된다고 하였다.

모체 측의 원인으로는 골반 내 염증이 중요한 선행원인이 된다. 자궁외임신의 발생원인을 보인 Novak (25)은 모성원인으로 수정란의 자궁강내로의 통과를 방해시키는 요인인 난관염이 가장 많은 원인이라 하였고, Pauerstein 등 (26)은 난관임신의 경우에 25~50%에서 아마도 성적 접촉에 의해 전염된 것으로 추정되는 난관염의 조직학적 소견이 있었다고 보고하였다. 그러나 Beral 등 (14)은 자궁외임신과 골반 내 염증과의 상관관계는 모호하다고 하였고 Westrum 등 (27)은 복강경상 난관염으로 진단 받았던 여성에서는 자궁외 임신의 빈도가 7배가 높았다고 보고하였다.

난관수술, 특히 난관결찰은 자궁외임신의 선행원인이 될 수 있다 (28). 난관결찰술 후에 자궁외임신의 발생은 Tatum에 의하면 15%에서 20%이다 (29). 이때의 임신은 난관복강루나 난관의 재결합화 (recanalization)을 통하여 정자가 난관을 통과하여 수정이 일어난 것이다 (30).

자궁 내 피임장치를 시행한 경우에 임신이 유발하는 것 중에 4%가 자궁 외 임신이었다 (29). 역학적 조사에 의하면 자궁 내 피임장치가 자궁외임신의 원인이 된다는 결과를 보였다 (14). 한편 Ory 등 (31)은 자궁 내 피임장치를 사용한 경우와 사용하지 않은 경우 모두 자궁외임신의 발생 빈도는 차이가 없다고 하였다.

복강임신 발생기전 : Scardan (32) 및 김 (33)이 보고한 바와 같이 수정란이 일차적으로 복강 내에 착상하는 원발성 복강내 임신은 극히 희유한 것으로 알려져 있으며, 대부분이 난관임신의 유산 및 파열로부터 2차적으로 수정란이 복강 내에 착상하는 속발성이다.

Clark (34)는 복강내임신 26예를 보고하였는데 전예가 속발성이다. 뿐만 아니라 E.L.King (35)은 전희의 제왕절개수술 시 생겼던 자궁의 술 후 상흔을 통

하여 복강내 임신이 된 3예를, I.E.Bishkow (36)는 자궁천공이 된 예에서 태반은 자궁 내에 그대로 착상되어 있고 태아만이 복강 내로 배출되어 임신 4개월까지 지속되었던 예를 보고한 바 있다. 그리고 David (37)는 자궁 내 피임장치를 설치한 후에 발생했던 원발성 복강내임신 1예를 보고하고 있다.

Clark는 복강내 임신을 태반의 착상부위에 따라 다음 3군으로 분류하고 있다.

A군 : Secondary to tubal abortion

이군에 있어서는 태반이 자궁후부나 아니면 Cul-de-sac 내에 위치하는데, 이는 conceptus가 난관에서 배출된 후에 중력에 의하여 그곳으로 내려가는 것 같다.

그리고 자궁은 치골결합 하 상방으로 전위되어 자궁밖에 생긴 큰 종유처럼 높게 위치하기 때문에 진단이 용이하다고 하며 종유는 자궁과 분리되어 있고 경관은 견고하다.

B군 : Secondary to ruptured pregnancy

이군에 있어서는 태반이 자궁저부나 난관의 상부에 위치하게 된다. 착상은 방광, 장 및 장관 막에 일어나나 주로 장의 강에 위치한다. 또한 자궁은 후하방으로 전위되어 종유와 자궁을 따로따로 촉진하기는 매우 곤란하여 진단이 어려우며, 경관은 유연하여 자궁 내 임신으로 오진하는 경우가 많다고 한다.

C군 : Secondary to rupture or perforation of the uterus

이군에 있어서는 태반이 자궁 내에 있거나 아니면 천공된 자궁의 변연이나 표면에 위치한다고 한다.

이상은 속발성인 경우를 예시한 것이나 원발성인 경우도 마찬가지로 장, 장관 막, 자궁후벽, 난관 및 Cul-de-sac내에 위치한다.

그러나 Studdiford (38)는 원발성 복강내 임신의 진단에 다음의 3가지 기준을 제시하고 있다.

(1) 양측난관은 정상이어야 하고, 최근 및 기왕에 손상을 받은 근거가 없어야 하며

(2) 자궁과 복강간에 누공이 없어야 하고

(3) 임신은 반드시 복막에 되어 있어야 하며, 2차적인 착상의 가능성을 충분히 배제할 수 있어야 된다고 규정하고 있다. 또한 Veit (39)는 원발성 복강내 임신을 입증하는 다음과 같은 3가지 다른 기준을 제시해 놓았으나 Studdiford의 그것을 많이 인용하는 것 같다.

(1) 수정난은 복강 내에 생존해 있어야 하고

(2) 태반은 난관, 난소 및 자궁과 연결되어 있지 않아야 하고,

(3) 태반이 복막에 부착되어 있어야 한다는 것이다.

최근 2004년 Sando (40)는 다음과 같은 4가지 초음파 진단기준을 제시하고 있다.

(1) 자궁 내에 자궁낭이 없어야 하고,

(2) 확장된 난관과 복합 부속기 종괴의 증거가 모두 없어야 하고,

(3) 임신 공간은 장애 의해 둘러싸이고, 복막과는 떨어져있어야 하고,

(4) Cul-de-sac을 향해 질 초음파로 부드럽게 압력을 가했을 때 자궁낭의 파동과 비슷한 넓은 이동성이 있어야 한다.

자궁외임신의 조기진단은 매우 중요하며 이로서 모성이환율과 사망률을 감소시키고 미래의 수태가능성도 보존시킬 수 있다. 이러한 이환을 감소는 새로운 진단방법, 예를 들어 정략적 혈청 β -hCG의 측정과 골반초음파검사, 진단적 복강경의 발달에 기인한다고 볼 수 있다 (41).

자궁외임신의 초기에 조기 진단함으로써 좀 더 보존적인 수술과 치료를 시행할 수 있다. 그럼으로써 출혈의 양을 줄이고 입원기간을 단축시켜 준다. 그러나 Weckstem 등 (42)은 이러한 보존적 수술이 반복자궁외임신의 빈도를 높인다고 보고하고 있다.

복강 임신은 매우 드물어 372-9714번의 정상분만당 1회로 보고되고 있고 자궁외임신의 약 1% 정도를 차지하는 것으로 알려져 있다. 또한 복강 임신 시 증상은 대부분 비특이적이어서 진단이 어려워 대개 개복

후 발견된다. 복강 임신은 대량 출혈로 인하여 1000 명의 복강 임신당 5.1명이 사망하는 산모에게 매우 치명적인 위험한 질환의 일종이다 (43, 44). 이러한 복강 임신과 동반되는 대량 출혈은 개복 수술이 현재까지 우선적인 치료 수단으로 여겨지게 하였다. 최근 복강경 수술장비의 발전과 수술 술기의 발전으로 복강 임신의 복강경 수술사례 보고가 늘고 있다 (45~48). 그러나 복강 임신 시 일어나는 대량 출혈은 모성 사망률 증가의 주원인이고 복강경 수술 시행에 여전히 어려운 문제로 대두되고 있다. 하지만 다행히도 대다수의 복강 임신은 무월경 12주 내에 발견되는 것으로 (49) 보고되고 있고 이러한 경우 태반 부착 부위에서의 출혈은 심하지 않고 전기소작 술에 의해 쉽게 조절될 수 있다 (45). 본 예의 경우도 조기 일차성 복강 임신을 복강경 수술로 제거할 수 있었고 태반 부착 부위의 출혈도 전기 소작술로 지혈할 수 있었다. 그러므로 복강 임신의 치료는 조기 진단과 조기의 복강경 수술이 유효한 것으로 사료된다. 그러나 복강 임신이 주수가 많이 진행되고 태반부착 부위가 넓고 깊은 경우는 대량 출혈의 위험으로 개복 수술이 보다 더 유리할 것으로 생각된다.

요 약

복강임신은 매우 드물지만 오진하거나 치료가 지연 되었을 때 치명적 합병증을 동반하는 위험한 질환이다. 저자들은 본원에서 경험한 증상이 나타나기 전 복강 임신 1예를 초음파를 이용하여 조기 진단하고 복강경을 이용 완치를 경험하였기에 문헌과 함께 보고하는 바이다.

참 고 문 헌

- Cunningham, MacDonald, Gant. Williams Obstetrics; 22nd Ed, Appleton & Lange 1989;511-534.
- J, Bouyer, J Coste, H. Frenandez, J.L, Pouly and N. Job-Spira: Sites of ectopic pregnancy: a 10 year population-based study of 1800 cases. *Human Reproduction* 2002;17(12):3224-3230.
- Atrash HK, Friede A, Hogue CJR. Abdominal pregnancy in the United states: frequency and maternal mortality. *Obstet Gynecol* 1987;69:333-337.
- Ware, H.H.: Observation of 13 cases of late extrauterine pregnancy. *Am J Obstet Gynecol* 1948; 55:561.
- Hreshchysyn, M.M., Bogen, B., and Loughran, C.H.: What is the actual present day management of the placenta in late abdominal pregnancy. Analysis 101 cases. *Am J Obstet Gynecol* 1961; 81:302. Cited from Lanthrop, J.C. : Methotrexate in abdominal pregnancy. *Ostet Gynecol* 1968;32:81.
- Beacham, W.D., Hernquist, W.C., Beacham, D.W., and Webster, H.D. : Abdiminal pregnancy at charity hospital in New Orleans. *Am J Obstet Gynecol* 1962;84:1257.
- Brewer, J.I., Decosta, E.J.: Textbook of Gynecology, 22nd Ed., The williams & Wilkins company, 1967.
- Albucasis, Altrasrif (11th century) English translation Oxford 1778 cited from Novak's textbook of tynecology 14th ed 1988;479.
- Loffer FD. The increasing of ectopic pregnancies and its impact on patients and physicians. *J Reprod Med* 1986;31:74.
- Dorfman, S.F. Death from ectopic pregnancy. United states 1979 to 1980. *Obstet Gynecol* 1983;62:334.
- Atrash, H. K., Friede, A., and Houge, C.J.R. Ectopic pregnancy mortality in the United states, 1970-1983. *Obstet Gynecol* 1987;70:817.
- Hazenkamp, J.T. Ectopic pregnancy; Diagnostic dilemma and delay. *Int J Gynecol Ob* 1980;17:598.
- Sanders, E.P. Subacute ectopic pregnancy. *Obstet Gynecol Survey* 1978;33:726.

14. Beral, V. An epidemiological study of recent trends in ectopic pregnancy. *Br J Obstet Gynecol* 1975; 82:775.
15. Rubin, G.L., Peterson, H.B., Dorfman, S.F. et al. Ectopic pregnancy in the United states. 1970 through 1978. *J Am Med Assoc* 1983;249:1725.
16. Novak & Jones. Novak's testbook of Gynecology, 9th Ed, 1975;556-585.
17. Niles, J.H. and Clark, J.F.J. Pathogenesis of tubal pregnancy. *Am J Obstet Gynecol* 1969;105:1230.
18. 손웅주 외. 자궁외임신의 임상적 고찰. *대한산부회지* 1984;27:803.
19. Makinen JI, Erkoha RU, Laippaia PJ. Causes of the increase in the incidence of ectopic pregnancy. *Am J Obstet Gynecol* 1989;169:642.
20. Westrom L. Influence of sexually transmitted disease on sterility and ectopic pregnancy. *Acta Eur Fertil* 1988;16:21.
21. Langer R, Bukovsky I, Herman A, Sherman D, Sudovsky, Capsi E. Conservative surgery for tubal pregnancy. *Fertil Steril* 1982;38:427.
22. Swolin K. electro-microsurgery and salpingostomy; long-term results. *Am J Obstet Gynecol* 1975;121:418.
23. George, E., Hlavin, Lewis, T. Ladocse and James, L. Breen. Ectopic pregnancy. *Am J Obstet Gynecol* 1972;114:507.
24. Poland, B.J., Dill, F.J., and Stylbolo, C. Embryonic development in ectopic human pregnancy. *Teratology* 1975;14:315.
25. Novak ER, Jones GS. Novak's textbook of Gynecology, 14th Ed. The Williams & Willkins Co., Baltimore 1988;479-506.
26. Pauerstein CJ, Croxatto HB, Eddy CA, Ramzy I. Walters MD. Anatomy and pathology of tubal pregnancy. *Obstet Gynecol* 1936;67:301.
27. Westrom, L. Effect of acute pelvic inflammatory disease on fertility. *Am J Obstet Gynecol* 1975;121:707.
28. McGeachin, R.L., Hargan, L.A., and Potter, B.A. Alpha amylase in fallopian tubes. *Proc Soc Exp Biol Med* 1958;99:130.
29. Tatum, J.H., and Schmidt, F.H. Contraceptive and sterilization practices and extra uterine pregnancy: a realistic perspective. *Fertil Steril* 1977;28:407.
30. Mc Causland A. High rate of ectopic pregnancy following laparoscopic tubal coagulation failures. *Am J Obstet Gynecol* 1980;136:97.
31. Ory, H.W. Ectopic pregnancy and intrauterine contraceptive devices: New perspectives *Obstet Gynecol* 1981;57:137.
32. Scardan,E.N. Primary peritoneal pregnancy. *Am J Obstet Gynecol* 1957;73:686.
33. 김대훈외 : 복강내임신 1예. *대한산부회지* 1973; 16:49.
34. Clark, J.F.J.: Abdominal pregnancy. *Am J Obstet Gynecol* 1966;95:511.
35. King, E.L. Postoperative separation of C-section wound, with subsequent abdominal pregnancy. *Am J Obstet Gynecol* 1932;24:421.
36. Bishkow, I.E. Abdominal pregnancy continuing 4 months after perforation. The practical medicine series. *Gynecol* 1920;5:252.
37. David Acker. Abdominal pregnancy with IUD in situ. *Am J Obstet Gynecol* 1973;142:36.
38. Studdiford, WE. Primary peritoneal pregnancy. *Am J Obstet Gynecol* 1942;44:487.
39. Beck, P., and Birnbaum, SJ. Thermographic and hormonal studies of the placenta in abdominal pregnancy. *Am J Obstet Gynecol* 1967;99:29.
40. Sandro Gerli. European Journal of Obstet Gynecol and Reproductive Biopsy. 2004 Mar; 113(1):103-105.
41. 김선원. 자궁외임신의 임상통계학적 고찰. *대한산부회지* 1965;8(12).
42. Wecksten,L.H. Current perspective on ectopic

- pregnancy. *Ob & Gy Survey* 1985;40:259.
43. Friedrich MA. Primary omental pregnancy. *Obstet Gynecol* 1968;31:104-109.
 44. Costa SD, Presley J and Bastert G. Advanced abdominal pregnancy. *Obstet Gynecol Surv* 1991;46: 515.
 45. 이정래, 김병수, 박덕련, 송희진, 전선희, 임전주, 황익하, 김두표. 복강임신. *대한산부회지* 1996;10: 1986-1990.
 46. Studdiford WE. Primary peritoneal pregnancy. *Am J Obstet Gynecol* 1942;44:487.
 47. Martin JN, Sessums JK, Martin RW, et al. Abdominal pregnancy: Current concepts of management. *Obstet Gynecol* 1988;71:549-557.
 48. Beacham WD, Hernquist WC, Beacham DW, Webster HD, Abdominal pregnancy at Charity Hospital in New Orleans. *Am J Obstet Gynecol* 1962;84:1257.
 49. Cohen JM, Weinrab JC, Lowe TW, et al. MR Imaging of a visible fullterm abdominal pregnancy. *AJR* 1985; 145: 407-408.