

비전형적 임상 양상을 보인 호산구성 농포성 모낭염 2예

김재왕^{1)*}, 신지남²⁾

제주대학교 의과대학 ¹⁾피부과학교실, ²⁾재활의학과교실

Two cases of eosinophilic pustular folliculitis with atypical clinical features

Jae-Wang Kim^{1)*}, Ji-Nam Shin²⁾

Department of Dermatology, Department of Physical Medicine and Rehabilitation,
College of Medicine, Cheju National University, Jeju 690-756, Korea

Abstract

Eosinophilic pustular folliculitis (EPF) is characterized by recurrent crops of pruritic folliculocentric papulopustules that occur mainly on face, trunk and extremities of young men. The main histologic feature is the infiltration of eosinophils into the follicular epidermis and adjacent dermis. Herein, we report two cases of EPF, one in a 35-year-old female and the other in a 58 year-old man. Histopathologic findings of the skin biopsy taken from 2 patients represented the heavy infiltration of eosinophils around and in the hair follicles, sebaceous glands and blood vessels. We could see beneficial responses by administration of dapsone in both cases.

Key words : Eosinophilic pustular folliculitis

서론

호산구성 농포성 모낭염 (eosinophilic pustular folliculitis, EPF)은 1970년 Ofuji 등에 의해 최초로 명명된 만성 모낭성 질환으로, 주로 20대 남자의 안면, 체간, 상지에 환상 혹은 사행성 배열을 보이며 중증의 소양감을 동반하는 모낭성 구진과 농포를 특징으로 한다 (1-4). 대체로 이들 병변은 균락을 이루고 주변부로 확장하면서 중심부는 호전되는 양상이 전형

적이며, 조직학적으로는 모낭 주위의 호산구성 침윤이 진단적이다 (2-3). 본 질환은 성인에서 발생한 경우 특히 human immunodeficiency virus (HIV) 감염의 진행성 단계에서 그 발현 빈도가 증가하므로 현재는 안면 전염성 연속종, 안면 효모구균증 등과 더불어 CD4 200/μL 이하의 후기 HIV 감염기의 임상적 지표로 부각되고 있다 (5-9). 저자들은 HIV 항체 검사 상 음성 반응을 보였으나 35세 여자의 대퇴부에 비전형적 양상으로 발생한 1예와 58세 남자의 안면에 침윤성 홍반성 판의 형태로 나타난 1예를 보고하는 바이다.

*Corresponding author: rulid@medigate.net

증례

증례 1

35세 여자가 양쪽 대퇴부에 발생한 구진성 피부 병변을 주소로 내원하였다. 환자는 내원 1년 전부터 양쪽 대퇴부에 소양감을 동반한 반구진이 생기기 시작하였다고 하며, 최근 2개월 동안 그 병변의 숫자가 증가하면서 호전과 악화를 반복하였다. 과거력 및 가족력 상 특기 사항은 없었다. 양쪽 대퇴부의 뒤쪽과 바깥쪽으로 다수의 홍반성 모낭성 구진들이 불규칙적으로 산재하였으나 사행성 혹은 환상 배열은 이루지 않았다 (Fig. 1). 일반혈액검사 상 호산구가 23% ($820/\text{mm}^3$)로 증가되었으며, 그 외 HIV 항체 검사, 일반화학검사, 소변검사, 혈청검사, 흉부 방사선 검사 등은 모두 정상이었다. 대퇴부의 홍반성 구진에서 시행한 피부병리조직 검사 상 표피는 비교적 정상 소견이었으며, 모낭과 피지선의 안팎, 진피의 혈관 주변으로 다수의 호산구, 림프구, 호중구 등 염증 세포의 침윤이 관찰되었고, 하부 모낭 외근초 (outer root sheath)는 해면화 양상과 함께 조밀한 호산구 침윤을 동반하였고 때로 진피 간질에서 호산구성 탈과립 양상이 보였다 (Fig. 2). 이상의 검사 소견을 통하여 EPF로 진단하고 prednisolone 30mg과 dapsone 50mg으로 1주간 치료한 후 4주간에 걸쳐 dapsone 25mg과 minocycline 100mg을 병용한 결과 병변은 호전되었으며 더 이상 재발은 보이지 않고 있다.

증례 2

58세 남자가 우측 뺨에 발생한 단발성 홍반성 판을 주소로 내원하였다. 환자는 내원 5개월 전부터 안면에 소양감을 동반한 작은 크기의 모낭성 구진이 발생하였고 점차 주위로 확대되면서 견고한 홍반성 판을 형성하였다고 한다. 이후 환자는 피부과 의원 등에서 prednisolone, acitretin, isotretinoin 등을 1달 간

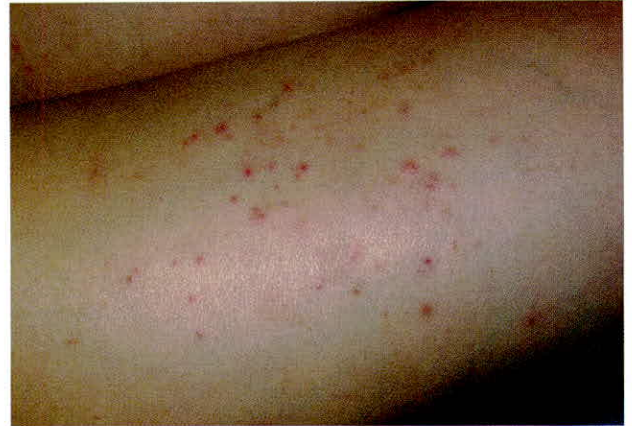

Fig. 1. A myriad of tiny erythematous follicularly oriented papules on the posterior aspect of her right thigh (Case 1).

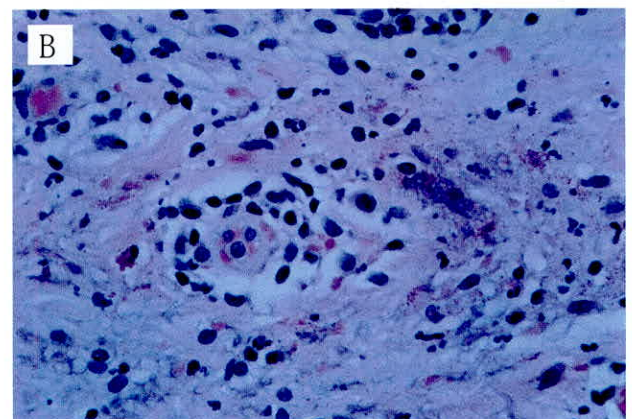
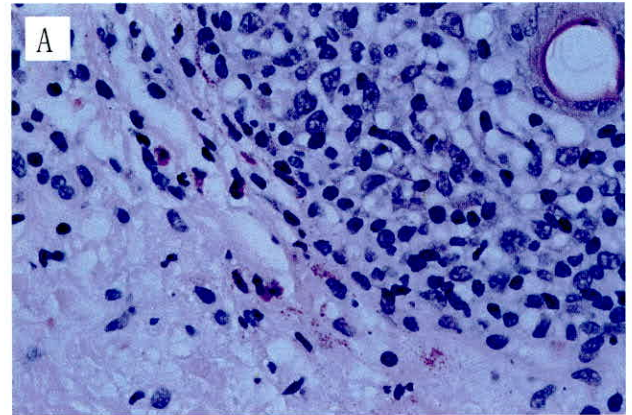


Fig. 2. (A) Eosinophils and mononuclear cells infiltrated in the hair follicle with the manifest spongiotic changes of outer root sheaths (H & E, $\times 400$). (B) Highly magnified view of stromal degranulation of eosinophils intermingled with mononuclear cells in the dermis (H & E, $\times 400$)(Case 1).

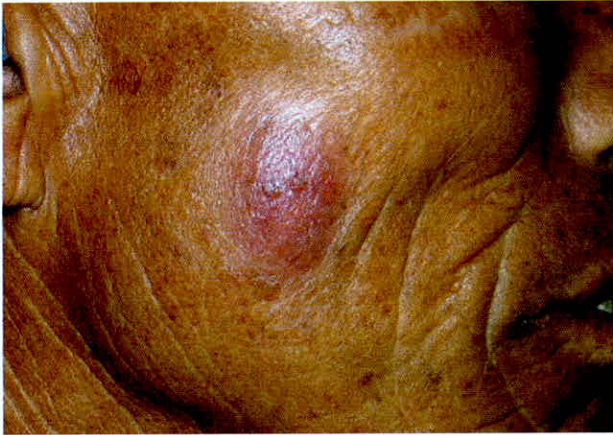

Fig. 3. A well-delimited erythematous infiltrative plaque free of pustules on his right cheek area (Case 2).

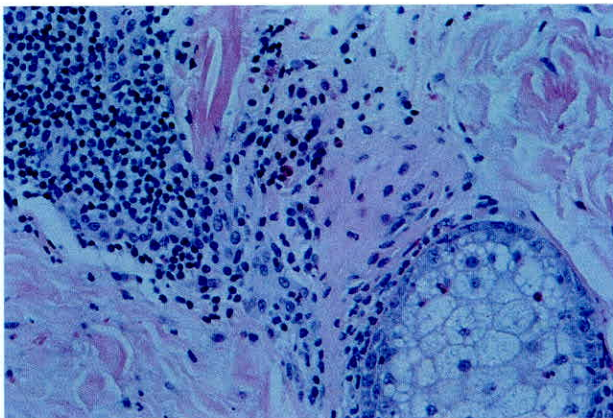


Fig. 4. Eosinophilic infiltration within and along the hair follicles and sebaceous glands (H & E, ×200) (Case 2).

투약 받았으나 증상은 호전되지 않았다. 우측 뺨에 직경 2 × 2.5cm 크기의 견고한 홍반성 판이 존재하였고 병변의 표면에는 미세한 인설과 구진이 관찰되었다 (Fig. 3). 일반혈액검사 상 호산구가 15% (650/mm³)로 증가되었으며, 그 외 HIV 항체 검사, 일반화학검사, 혈청검사, 소변검사, 흉부 방사선 검사 등은 모두 정상이었다. 안면의 홍반성 판에서 시행한 피부병리조직 검사 상 표피에서는 과각화증, 극세포증, 표피세포간 부종 및 표피 내 호중구 및 호산구의 세포외 유출 (exocytosis)이 관찰되었으며, 진피에서는 모낭 및 피지선 주위에 호산구, 림프구, 호중구 등의 조밀한 침윤이 관찰되었다. 혈관 확장, 모낭 외근초의 해면화 양상과 상부 진피의 부종도 관찰되었다 (Fig.

4). 조직에서 시행한 Gram 염색 및 PAS 염색에서는 음성 소견을 보였다. 이상의 소견을 통하여 EPF로 진단하고 prednisolone 10mg과 dapsone 100mg으로 4주간 병용 치료를 한 결과 피부 병변은 대부분 소실되었다. 그러나 환자가 투약을 중단하자 병변은 다시 재발되는 양상을 보여 minocycline 100mg과 dapsone 25mg을 8주간 지속 투여하여 호전되었다.

고 찰

EPF는 안면, 체간 등 지루성 부위에 호발하며 무균성 구진과 농포들이 환상 혹은 사행성 배열을 보이면서 심한 소양증과 함께 인설과 가피를 형성하는 것이 특징이다 (1-3). 주로 20-30대의 건강한 남자에 호발하나 HIV 감염시 그 빈도가 증가하며, 모낭성 구진과 농포들이 군집을 이루면서 중심부는 호전되고 주변부로 확장하여 호전과 악화를 반복하면서 과색소침착을 남긴다 (4, 5). 현재까지 국내문헌 상 EPF는 14예가 보고 되었는데, 유아에서 발생한 소수의 증례를 제외하면 발생 연령은 20-30대였고 주된 임상 양상은 모낭성 구진과 농포성 병변이 안면 및 체간에 발생한 병례들이었다.

본 질환의 원인은 명확히 규명되지 않았으나 피지선의 과활동, 호중구 및 호산구의 화학주성인자 분비, *Dermatophagoides pteronyssimus*에 대한 과민 반응, 표피 기저세포 및 모낭 외근초의 세포질에 대한 혈액순환성 IgG 혹은 IgM 등이 관여할 것으로 추정되며, HIV 감염 환자에서는 모낭 내 *Pseudomonas*, *Proteus*, *Pityrosporum ovale* 감염이 발병에 연관된 것으로 보고되었고, nitric oxide가 모낭과 피지선의 호산구 침윤을 야기한다는 주장도 있다 (6-10). 최근엔 이들 환자들의 병변 내에서 혈관 내피세포의 E-selectin(ELAM-1) 및 VCAM-1, 모낭 각질형성세포의 ICAM-1 등의 과발현이 발견되기도 하였다 (11, 12).

병리조직학적으로 표피에서는 호산구로 구성된 표피 내 농포 및 수포, 해면화를 관찰할 수 있으며, 진

피에서는 모낭 및 피지선의 안팎과 혈관 주위에서 호산구, 림프구, 호중구, 조직구 등의 침윤 소견을 동반한다 (13, 14). 본 증례들의 경우 표피 내 각질하 농포 소견은 관찰되지 않았으나 진피에서 모낭, 피지선, 혈관을 중심으로 한 호산구의 조밀한 침윤 소견과 모낭 외근초의 해면화 등은 EPF에 부합하는 소견이었다.

최근 Moritz 등 (13)은 본 질환을 발병 연령, 임상 양상, 경과 등에 따라 고전형, HIV 연관형, 유아형의 세가지 아형으로 분류하였는데, 유아형의 경우 고전형에서와 같은 전형적인 환상 혹은 사행성 배열을 보이지 않고 2-3 mm의 작은 구진성 병변이 두피에서 관찰되며, HIV 연관형은 전신에 비모낭성 구진이나 팽진양 홍반을 동반하고 때로 둔부의 커다란 판상 병변을 보이기도 한다. 조직학적으로 유아형은 주로 모낭간 표피 (interfollicular epidermis)와 진피 간질에서 호산구의 침윤을 보이며 때로 화염상 (flame figure)을 동반하고, HIV 연관형은 모낭 협부 (isthmus)에서 호산구성 미세농양을 형성하는 경우가 많다 (5, 9, 13). 본 증례들은 모두 HIV와의 연관성이 없었고 성인들에서 발생한 경우였으나 고전형과는 그 임상 양상에서 상이점을 보였다. 증례 1의 경우 35세 여성의 하지에서 모낭성 구진들이 사행성 배열을 이루지 않고 불규칙적으로 흩어져 분포하는 비전형적 양상을 보였다. 증례 2는 58세의 고령 남자에서 직경 2cm 이상의 크기가 큰 침윤성 홍반성 판이 단발성으로 안면에 발생한 경우로 연령이나 병변의 양태 등에서 고전형과 차이가 있다. 즉 본 증례들은 특징적 병리 조직 소견, 임상 경과, dapsone에 대한 치료 반응 등을 종합할 때 EPF에는 부합하나 Moritz가 분류한 세가지 임상 병형에 귀속되지 않는 변이형으로 간주되어야 할 것으로 사료된다.

조직 내 호산구증을 유발함으로써 본 병증과 감별 진단을 요하는 질환들로는 음, 기생충 감염, 약진, 곤충 자상, 호산구성 봉소염, Kimura 병, 호산구 증다성 혈관 림프관 과형성 (angiolymploid hyperplasia with eosinophilia, ALHE) 등이 있으나 본 증례들에서 관찰

된 바처럼 모낭 및 피지선 안팎의 침윤세포가 호산구라는 특징적 소견을 통해 전기한 질환들을 감별할 수 있다. 이외에 조직소견 상 캔디다증, 피부진균증, 농가진, 포진상 피부염 (dermatitis herpetiformis), 수포성 유천포창, 독성 신생아 홍반, 유아 선단 농포증 (infantile acropustulosis) 등과도 감별이 필요하겠으나 이 질환들과는 초발 연령, 임상 양상, 조직 소견, PAS 및 Gram 염색 소견을 통해 감별이 가능하다. 본 질환은 증상이 심할 경우 혈액검사 상 백혈구증다증을 보이며, 환자의 50%에서는 말초혈액에서 호산구 증가나 IgE 상승을 동반한다 (14-16). 본 증례들에서도 내원 시 시행한 말초혈액검사 상 호산구가 증가된 소견이 관찰되었고 증상이 호전된 후 재시행한 혈액검사 상 호산구가 감소되는 양상을 보였다.

EPF의 치료로 corticosteroid, cetirizine, cyproheptadine, oxyphenbutazone, indomethacin, minocycline, metronidazole, erythromycin, itraconazole, isotretinoin, UVB, UVA, PUVA 등을 시도할 수 있으나 dapsone이 일차 선택 제제로 알려져 있다 (17-20). 본 증례들의 경우도 dapsone 투여를 통해 증상 호전을 보였으며 투약 중단 후 재발을 보여 dapsone 감량과 함께 minocycline을 병용하여 치유되었다.

참 고 문 헌

1. Ofuji S, et al. Eosinophilic pustular folliculitis. *Acta Derm Venereol* 1970;50(3):195-203.
2. Rattana-Apiromyakit N, et al. Eosinophilic pustular folliculitis: report of seven cases in Thailand. *J Dermatol* 2000;27(3):195-203.
3. Basarab T, Jones RR. Ofuji's disease with unusual histological features. *Clin Exp Dermatol* 1996;21(1):67-71.
4. Taieb A. Eosinophilic pustulosis of the scalp in childhood. *J Am Acad Dermatol* 1992;27(1):55-60.
5. Buezo GF. HIV-Associated eosinophilic folliculitis

- and follicular mucinosis. *Dermatol* 1998;197:178-180.
6. Piantanida EW, et al. HIV-associated eosinophilic folliculitis: diagnosis by transverse histologic sections. *J Am Acad Dermatol* 1998;38:124-126.
 7. Ramdial PK, et al. HIV-associated eosinophilic folliculitis in an infant. *Am J Dermatopathol* 1999; 21:241-246.
 8. Rosenthal D, et al. Human immunodeficiency virus-associated eosinophilic folliculitis. A unique dermatosis associated with advanced human immunodeficiency virus infection. *Arch Dermatol* 1991;127(2):206-209.
 9. Fearfield LA, et al. Itchy folliculitis and human immunodeficiency virus infection: clinicopathological and immunological features, pathogenesis and treatment. *Br J Dermatol* 1999;141(1):3-11.
 10. Maruo K, et al. Expression of neuronal nitric oxide synthase in dermal infiltrated eosinophils in eosinophilic pustular folliculitis. *Br J Dermatol* 1999;140(3):417-420.
 11. Blume-Peytavi U. Eosinophilic pustular folliculitis (Ofuji's disease). *J Am Acad Dermatol* 1997;37: 259-262.
 12. Ishiguro N. Ofuji's disease: a report on 20 patients with clinical and histopathologic analysis. *J Am Acad Dermatol* 2002;46:827-833.
 13. Moritz DL, et al. Eosinophilic pustular folliculitis. *J Am Acad Dermatol* 1991;24:903-907.
 14. Haupt HM, et al. Eosinophilic pustular folliculitis: fungal folliculitis? *J Am Acad Dermatol* 1990;23: 1012-1014.
 15. Brenner S, et al. Eosinophilic pustular folliculitis: a sterile folliculitis of unknown cause? *J Am Acad Dermatol* 1994;31:210-212.
 16. Buchness MR, et al. Eosinophilic pustular folliculitis in the acquired immunodeficiency syndrome. Treatment with ultraviolet B phototherapy. *N Engl J Med* 1988;318:1183-1186.
 17. Lazarov A, et al. Eosinophilic pustular folliculitis (Ofuji disease) in a child. *Cutis* 1996;58:135-138.
 18. Lim HW, et al. UVB phototherapy is an effective treatment for pruritus in patients infected with HIV. *J Am Acad Dermatol* 1997;37:414-417.
 19. Inaoka M, et al. HIV seronegative eosinophilic pustular folliculitis successfully treated with metronidazole. *J Am Acad Dermatol* 2002;46:s153-s155.
 20. Nishijima S, et al. Two cases of eosinophilic pustular folliculitis treated by acemetacin. *J Dermatol* 1994; 21:779-782.