

소아 재발성 항문주위콘딜로마

허정식^{1)*}, 홍정연²⁾, 김재왕³⁾

제주대학교 의과대학 ¹⁾비뇨기과학교실, ²⁾소아과학교실, ³⁾피부과학교실

Recurrent perianal condyloma in child

Jung-Sik Huh^{1)*}, Jung Yun Hong²⁾, Jae-Wang Kim³⁾

Departments of ¹⁾Urology, ²⁾Pediatrics, ³⁾Dermatology, College of Medicine,
Cheju National University, Jeju 690-756, Korea.

Abstract: Condyloma acuminatum an infection caused by human papillomavirus (HPV), has become one of the most common sexually transmitted disease in adult. Spontaneous resolution of pediatric condyloma occurred in most children patients. We reported a case of recurrent condyloma which occurred at perianal area in child with a brief review of related literatures.

Key words: condyloma, child

서론

콘딜로마는 성인에서 가장 많이 발생하는 성 전파 성질환의 하나이며 (1), 전 인구의 1.7% 이상에서 진단이 된다 (2, 3). 1963년에 소아의 콘딜로마에 대한 조사에서는 약 2/3 가량이 별다른 치료없이 병변이 사라졌다 (4). 병변의 전염경로는 질병이 있는 환자와의 접촉, 혹은 질병이 이환된 산모에서 출생시 감염이 되는 수직감염, 별다른 경로를 알 수 없는 경우가 있다 (5). 저자들은 최근 3년 동안 3차례 항문주위에 재발하여 조직생검을 실시한 항문주위 콘딜로마 소아 1례를 경험하였기에 문헌고찰과 함께 보고한다.

증례

9세된 여아가 3년 전 개인 병원에서 항문주위에 종물이 만져져 항문주위 콘딜로마로 진단되어 조직 생검하여 항문주위 콘딜로마로 확진된 후 별다른 치료 없이 지내다 약 1년 3개월 후 항문주위에 종물이 만져져 재발가능성과 다른 질환여부를 알기 위해 본원으로 전원된 환아로 출생시와 과거병력의 특이소견은 없었으며, 일반혈액검사, 소변검사 등에서도 별다른 특이소견은 없었다. 부모에서도 성병이나 특별한 병력은 없었고 피부의 질환이 의심되는 소견은 관찰되지 않았다. 신체검사서 항문주위에 회백색의 0.3×0.2 cm 크기의 종물이 3개가 발견되었다 (Fig. 1). 병소들 부분 마취하에 전기소작으로 병변을 포함하여 주위

*Corresponding author: urohjs@cheju.ac.kr



Fig. 1. The whitish verrucous plaques occur on perianal region.

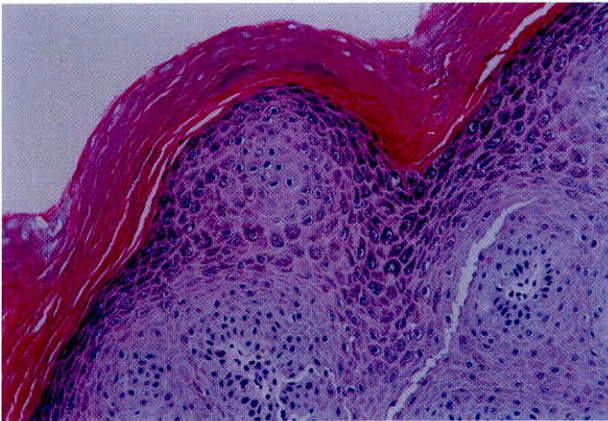


Fig. 2. Microscopic finding is papillomatous proliferation of squamous epithelium. The characteristic epithelial cell is the koilocyte a cell with wrinkled nucleus.

조직까지 절제를 하였으며, 조직검사상에서 콘딜로마로 확정되었다. 조직절제 후 상처소독과 항생제 연고를 도포하였으며, 조직절제 후 7일 이후에는 병변이 있었던 항문주위는 정상적인 피부조직으로 치유되었다. 조직검사소견으로는 염증소견이 있었다 (Fig. 2). 이후 1년 2개월 후 우연하게 손에 종물이 만져져 항문주위에 재발을 의심하여 본원을 방문하였으며, 심리적으로 불안감과 수치심 등의 심리적인 불안정 상태가 관찰되었다. 검사한 매독과 HTLV 검사에서 정상소견을 보였다. 병소는 항문주위 0.3×0.3 cm 크기로 4 군데에서 발견이 되었고, 이전에서 실시한 것과 같이 부분마취하에 전기소작으로 병변 및 주위 조직

을 첫 번째 전원되었을 때보다 보다 광범위하게 제거하였고, 상처의 소독과 항생제 연고의 도포를 통하여 7일째 완전하게 정상적인 조직으로 회복되었으며, 현재까지는 재발된 소견을 보이지 않았다.

고 찰

소아에서의 콘딜로마는 human papillomavirus 중 6, 11 유형에 의한 것이 대부분이며, 일반적으로 잠복기는 4-6주 정도로 추정하나 약 2년까지의 잠복기가 되는 경우도 있다. 신생아기에는 출산에 의한 수직감염에 의해 병변이 생기는 것이 대부분이며 이것의 경로는 자궁경부에서 질로, 혈액성, 혹은 양수를 통한 감염으로 생각되나 아직 정확한 경로는 알려져 있지 않다. 한 연구에 의하면 질식분만을 한 반수 이상에서 인후와 생식기주위에 HPV에 의한 병변이 발생하는 것으로 보고되었다 (6). 2세 이후의 소아에서 발견되는 항문주위에 콘딜로마는 성폭력에 의한 가능성에 대하여 고려해야 한다 (7). Siegfried 등 (9)은 HPV에 의한 병변을 나타내는 환아에서는 대부분의 경우 성폭행과는 관련이 없으며, 비임상적인 병변으로는 HPV 16과 관련이 있다고 주장하였다. 그러나, 43% 이상의 환아에서 성접촉의 경험이 있는 것으로 알려지기도 한다 (8). 다른 연구에서는 여아에서 남아에 비해 발병율이 높으며 여아의 경우 자연치유가 잘 된다는 보고를 하였다 (5). 치료로는 환아의 경우 반수이상에서 2년 내 별다른 치료없이 자연치유경로로 추적관찰을 하여야 한다는 주장이 있다 (4). 현재 치료방법으로는 비특이적 조직 파괴를 일으키는 약제인 Podophyllin, Podophyllotoxin, Pulsed-dye laser, Trichloroacetic acid, Salicylic acid, 전기소작, 냉동요법 등으로 직접 제거하거나, 인체의 면역기능을 강화시키는 약제의 사용하거나 HPV에 대한 특이적인 항바이러스제제는 없으나 일반적으로 사용되는 Acyclovir와 같은 항바이러스제제를 이용하기도 한다 (5). 소아에서 콘딜로마에 대한 가장 최상의 치료방법으로는 환아를 전신마취를 한 후 병변에 대한

조직절제 후 CO₂ Laser로 기화시키는 것이 좋으며 치료 후 좌욕과 통증완화를 위해 경구용 진통제를 복용과 조직이 정상적으로 복원될 때까지 항생제 연고를 도포해야 한다 (7). 증례와 같이 지속적인 재발을 보이며 심리적으로 불안감을 지니는 환아에 대하여서는 자연치료를 관찰하기보다는 적극적으로 조직을 제거하는 치료를 해야 할 것으로 사료된다.

REFERENCES

1. Barrett TJ, et al. Genital warts-venereal disease. *JAMA* 1954;154:333-334.
2. Nadal SR, et al. Perianal diseases in HIV-positive patients compared with a seronegative population. *Dis Colon Rectum* 1999;42:649-654.
3. Koutsky LA, et al. Epidemiology of genital human papillomavirus infection. *Epidemiol Rev* 1988;10:122-163.
4. Massing AM, Estonia WL. Natural history of warts: a two year study. *Arch Dermatol* 1963;87:306-310.
5. Allen AL et al. The natural of condyloma in children. *J Am Acad Dermatol* 1998;39:951-955.
6. Tseng CJ, et al. Perinatal transmission of human papillomavirus in infants: relationship between infection rate and mode of delivery. *Obstet Gynecol* 1998;91: 92-96.
7. Brown LR, et al. Human papillomavirus in children and adolescents, with evaluation of Pap smears in adolescents. In Emans SJ et al. *Pediatrics and adolescent gynecology*, 4th ed. Philadelphia, Lippincott-Raven, 1998;505-529.
8. Ingram DL, et al. Epidemiology of adult sexually transmitted disease agents in children being evaluated for sexual abuse. *Pediatr Infect Dis J* 1992;11: 945-950.
9. Siegfried E, et al. Human papillomavirus screening in pediatric victims of sexual abuse. *Pediatrics* 1998; 101:43-47.