

도태 젖소에서 지방간 발생율에 관한 연구

이 경 갑*

Incidence of the Fatty Liver in the Slaughtered Holstein Cows

Kyoung-Kap Lee*

Summary

The liver of 203 slaughtered Holstein cows, were examined for their gross and histopathological observations. The fatty livers were classified into mild(0 to 20%), moderate(20 to 40%) and severe (more than 40%).

The results obtained were as follows:

The number of cows with moderate and severe groups were 94(46.3%) and 43(21.2%), respectively.

In the severe case with fatty changes, the size of the fatlet in the liver cell was larger than that of the mild ones. In the liver cells of the severe and moderate groups, the liver cell volume was increased, and the hepatic sinusoids were compressed by the liver cells. The nuclei were displaced to the periphery and lipogranulomas were present in the liver cells of the severe group.

서 론

지방간은 외국에서 이미 70년대부터 비만우 증후군(Fatty cow syndrome), 지방간증(Fat liver)이라 불리워져왔다(Morrow, 1976; Morrow et al, 1979). 우리나라에서도 최근에 유량의 증가와 더불어 사양 여건이 변화됨에 따라서 지방간의 발생율이 증가되고 그 중요성이 강조되고 있다.

지방간의 발생은 임신말기에 비만되었거나 비만되지 않은 젖소에서도 분만전후의 공급에너지 차이가

심한 경우(분만후에 에너지 흡수가 적음)에 지방간의 침착도가 심하게 나타난 것으로 보고되었다(Herd, 1988; Gerloff and Herdt, 1984). 발생율은 Reid(1980a)가 분만후 1주일의 젖소를 조사하여서 38에서 66%, Gerloff 등(1986)은 28%가 중등도 이상의 침착율을 보고하였으며, 우리나라에서는李와崔(1986)가 23.2%를 보고하였다. 그리고李 등(1991)은 일본에서 제4위 전위젖소의 65.4%가 간세포의 20% 이상인 지방간이라고 보고하였다.

Morrow 등(1979)에 의하면 젖소의 간에 중등도(20%) 이상 지방이 침착되면, 분만 전후에 기립불능

* 농과대학 수의학과(Dept. of Veterinary Medicine, Cheju Univ., Cheju-do, 690-756, Korea)

중, 후산정체, 자궁내막염, 제4위 전위증, 케톤증 및 유방염 등의 질병에 이환되기 쉽고, 또한 수태율의 저하와 분만간격이 연장되는 것 등 번식에 큰 영향을 미친다. 이러한 이유로는 간세포 내에 지방침착이 일어나면 간기능이 저하되어 면역기능이 저하되고, 간에서 합성되는 단백질의 저하가 가장 큰 원인이라 하였다(Coppock *et al.* 1972; Reid, 1980a; Reid and Roberts, 1982; Reid *et al.* 1979; Reid *et al.* 1983).

본 연구는 여러가지 질병의 원인이 되며, 분만후에 젖소를 도태시키는 등의 경제적 피해를 낙농가에게 주는 지방간의 발생율에 대한 조사가 우리나라에서 폭넓게 보고되지 않았기에 저자는 도태되는 젖소에서 간에 대한 지방침착정도를 조사보고하여, 이에 대한 예방책을 수립하여 낙농가의 피해를 줄이고자 한다.

재료 및 방법

젖소의 간에 지방침착정도를 조사하기 위하여, 서울 마장동 도축장에서 도태(淘汰)되는 젖소 203두를 대상으로 하여 육안적으로 관찰하고, 간조직 일부는 채취하여 10% formalin에 고정시켜서 조직학적 검사에 이용하였다.

육안적 검사: 색조와 간의 중대 정도에 따라서 간의 중대가 심하며 황색조를 나타내는 것을 重度(C: severe)로 분류하였고, 간의 중대가 인정되며 색조가 옅은 황색조를 나타내는 것을 中等度(B: moderate)로 분류하였으며, 변화가 인정되지 않는

것을 輕度(A: mild)으로 하였다.

조직병리학적 검사: 채취한 간조직을 10% 포르말린 용액에 고정한 후, 파라핀 절편을 만들어서 Hematoxin and Eosin(H & E) 염색을 하였다. 간조직내에 지방 침착율은 Reid와 Roberts(1982)의 방법(Fig. 1)에 의해서 간세포내의 지방적과 세포실질의 수를 세어서 침착율을 산출하였다(Reid, 1980b). 그 결과에 따라서 간세포에 대하여 지방적이 차지하는 정도에 따라서 41% 이상을 重度(C: severe), 40%~21%까지는 中等度(B: moderate), 20% 이하는 輕度(A: mild)로 나누었다(Reid, 1980a; Gerloff *et al.* 1986).

결 과

도축장에서 도태되는 젖소의 간을 육안적으로는 간의 색조와 중대 정도에 따라서 중도, 중등도, 경도로 나누었고, 조직 병리학적으로는 지방 침착정도에 따라서 간세포내에 지방적이 41% 이상일 경우를 重度(Fig. 2, 3), 40~21%까지를 中等度(Fig. 4, 5), 20% 이하는 輕度(Fig. 6)로 나누어서, 표 1과 같은 결과를 얻었다. 즉 중등도 이상의 지방침착을 보인 경우가 육안적으로 41두(20.2%)이었고, 조직병리학적으로는 137두(67.5%)이었다.

병리조직학적 소견: 지방적은 간세포내의 지방의 침착정도가 심할수록 크고, 中等度와 重度군에서는 간세포의 크기가 중대되고, 그 결과로 동량혈관(sinusoidal space)도 소실되었다(Fig. 3, 5). 重度군에는 세포핵이 한쪽으로 치우치고, 지방육아종을 형성한 것도 있었다(Fig. 2).

Table 1. Incidence of Fatty Liver in the Slaughtered Holstein Cow

	Gross Finding	Microscopic Finding	Degree
Normal	86 (42.4%)		
Mild	76 (37.4%)	66 (32.5%)	20% >
Moderate	28 (13.8%)	94 (46.3%)	21-40%
Severe	13 (6.4%)	43 (21.2%)	41% <
Total	203	203	

고 찰

최근에 낙농에서는 우유생산을 위하여 농후사료의 공급이 증가함에 따라서 대사성 질병인 지방간증의 발생률이 높으며, 분만기 젖소의 간에 지방 침착은 널리 알려져 있다. 그러나 지방간증은 지방침착이 심하여 임상증상이 나타나더라도 다른 질병과 합병되어 나타나거나 그 증상이 모호하기 때문에 진단하기가 어렵고, 분만후에 발생하는 후산정체, 자궁내막염, 유염, 기립불능우, 제4위 전위증, 결장고창증, 케톤증 및 이상유(이등유) 등이 이와 관련이 있다고 하였다(Collins and Reid, 1980; Gerloff *et. al.*, 1986; Herdt, 1988; Morrow *et. al.*, 1979; Reid, 1980a).

지방간의 지방침착에 대한 분류는 Leevy(1962)가 사람의 지방간을 경험으로 간세포에 대한 지방적의 부피에 따라서 임의로 輕度(mild; 0~20%), 中等度(moderate; 20~40%) 및 重度(severe; 40% 이상)로 분류하였으며, 이것을 무게비로 나타내면 Gerloff 등(1986)이 輕度는 50mg/g liver 이하, 中等度는 50~100mg/g liver 및 重度는 100mg/g liver 이상이라고 하였다. 본 연구에서도 이 기준에 의해서 輕度, 中等度 및 重度로 나누었다.

지방간의 발생률은 Reid(1980a)가 분만후 1주일에 38에서 66%가 中等度 이상의 지방침착을 나타내었다고 하였는데, 이것은 분만전의 비만도(body score)와 관계가 있다고 하였고, 다산의 분만후 젖소에서 Gerloff 등(1986)은 中等도와 重度가 각각 16, 12%라고 하였다. 그리고 우리나라에서는李와 崔(1986)가 도태되는 젖소에서 지방간의 발생률을 23.2%라고 하였다. 본 연구에서는 육안적으로 中等도와 重度가 13.8%와 6.4%로 나타내어李와 崔의 보고와 일치되었으나 육안적 변화는 간세포의 부피가 증가되는 것과 지방의 침착에 의해서 담즙의 배설이 장애를 받아 색조의 이상을 나타내는 것으로서 육안적인 검사에는 한계가 있어 20.2%라는 낮은 발생률로 조사된 것으로 사료된다. 조직학적으로는 67.5%를 나타내어 Reid의 보고에서 심한군과 일치되었다.

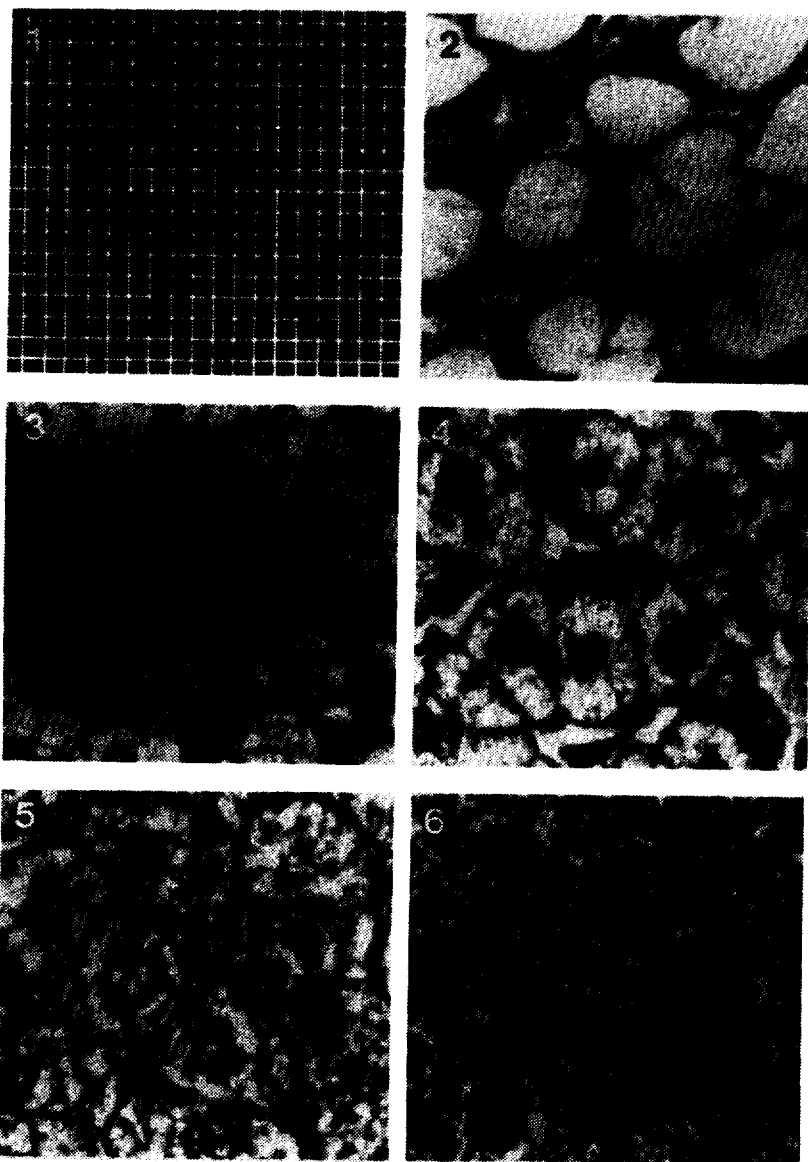
Herdt(1988)는 지방간의 지방침착이 35% 이상이면 임상증상을 나타내며, 25에서 35%는 항상 임상증상을 나타내지는 않지만 임상증상을 보이고, 13에서

25%는 임상증상은 나타내지 않으나 질병의 발생, 폐사 및 도태의 가능성이 높다고 하였다. 그리고 본 조사에서 中等度 이상의 지방침착을 나타낸 것이 67.5%로 우리나라의 젖소의 도태원인중에 지방간이 차지하는 비율이 높다는 것을 시사하는 것이다. 또한李 등(1991)은 일본에서 제4위 전위젖소의 65.4%가 中等度이상인 지방간이라고 보고하여서 제4위 전위증과 지방간이 관련있음을 시사하였고, 우리나라에서의 제4위전위증 발생의 증가는 지방간 발생률의 증가를 나타내는 것으로 생각된다.

특히 우리나라에서는 건유우와 착유우를 합사시켜 사육하며, 분만간격이 길어서 건유기간이 길고, 충분한 건초를 공급하지 못하고, 농후사료 위주의 사육 방법으로서 젖소가 비만하게 되기때문에 지방간의 발생률은 다른 나라의 경우보다는 높을 것으로 사료된다.

Reid와 Collins(1980)는 분만후의 고능력우의 간을 조사하여 30%이상 지방이 침착된 경우에 분만 1주일 후 소엽중심부에서 지방변화가 나타나고, 전자현미경으로 소포체 주위에 작은 지방적과 간세포 주위의 유동경계부가 지방적으로 막힌것과 미토콘드리아가 변형된 것을 관찰하였고, 분만 8주후에는 세포질에 커다란 지방적, 확장된 세포질의 내강 그리고 색조가 얇어지고 커진 미토콘드리아가 관찰된다고 하였다. 이러한 변화는 지방간에서 간세포내의 미토콘드리아에서 일어나는 단백질 합성 및 지질 대사(주로 합성)가 장애를 받아 혈청 단백질, cholesterol 및 BUN의 저하(Morrow *et. al.*, 1979; Reid and Roberts, 1982)를 나타내고, 간세포가 종대되어 동량혈관을 압박하여 간에서 배설되는 빌리루빈과 담즙산의 배설을 방해하여 bilirubin을 증가시킨다(Reid and Roberts, 1982)고 하였다. 본 조사에서도 육안적으로 간의 종대가 관찰되었으며, 지방 침착이 심한 重度군에서 간의 색조가 황색을 띄고, 병리조직학적 관찰에서 유동이 소실되고 담즙색소가 관찰되는 것으로 bilirubin의 배설이 장애를 받아 황달을 나타낸 것으로 생각된다.

이상을 종합하면 지방간에 의한 피해를 줄이기 위해서는 산육기에 감염성 및 대사성 질병을 일으켜서, 젖소를 도태시키는 원인이 되는 지방간을 Body



- Fig. 1. Lattice test system of points superimposed on the liver section for the estimating fat(%).
- Fig. 2. The severe group of 53% fatty liver. The displaced nuclei to the periphery and lipogranulomas were present in the liver cells. H & E stain. $\times 1000$.
- Fig. 3. The severe group of 42% fatty liver. The liver cell volume was increased, and hepatic sinusoids were compressed by the fatty liver cells. H & E stain. $\times 1000$.
- Fig. 4. The moderate group of 35% fatty liver. The liver cell volume was increased. H & E stain. $\times 1000$.
- Fig. 5. The moderate group of 32% fatty liver. The liver cell volume was increased, and hepatic sinusoids was compressed by the fatty liver cells. H & E stain. $\times 1000$.
- Fig. 6. The mild group of 10% fatty liver. The liver cell volume was slightly increased. H & E stain. $\times 1000$.

score를 적용하여 너무 과비시키지 않으며(Herd, 1988; Wildman, 1982), 분만전후의 사료에 의한 에너지 공급을 늘리며, 간기능을 개선하는 약제의 투여와 항산화 작용이 있는 비타민 E를 공급하여 분만후 지방간의 발생을 최소화 시켜야 할 것이다.

적 요

도태(淘汰) 되는 젖소 203두의 간을 대상으로 하여 육안적 및 병리조직학적으로 검사하였다. Reid의 방

법에 의해 간세포내의 지방 침착정도에 따라서 지방적이 41% 이상은 重度, 40%~21%까지를 中等度, 20% 이하는 輕度로 나누었다. 그 결과는 다음과 같다.

조직병리학적으로 中等度の 지방침착군이 94두(46.3%)이었으며, 重度의 지방침착군은 43두(21.2%)이었다. 그리고 병리조직학적 소견은 지방적은 지방간의 침착정도가 심할수록 크기가 크고, 中等도와 重度군에서 간세포의 크기가 중대되고, 그 결과로 동량혈관도 소실되었다. 重度군에는 세포핵이 한쪽으로 치우치고, 지방육아종을 형성한 것도 있었다.

참 고 문 헌

- Collins, R. A. and I. M. Reid, 1980. A correlated biochemical and stereological study of periparturient fatty liver in the dairy cow, *Res. Vet. Sci.*, 28 : 373-376.
- Coppock, C. E., C. H. Noller, S. A. Wolfe, C. J. Callahan and J. S. Backer, 1972. Effect of forage concentrate ratio in complete feeds fed ad libitum on feed intake prepartum and the occurrence of abomasal displacement in dairy cows, *J. Dairy Sci.*, 55 : 783-789.
- Gerloff, B. J. and T. H. Herdt, 1984. Hepatic lipidosis from dietary restriction in nonlactating cows, *JAVMA*, 185 : 223-224.
- Gerloff, B. J., T. H. Herdt and R. S. Emery, 1986. Relationship of hepatic lipidosis to health and performance in dairy cattle, *JAVMA*, 188 : 845-850.
- Herd, T. H., 1988. Fatty Liver in Dairy Cows. *Veterinary Clinics of North America, Food Animal Practice*, 4 : 269-287.
- 李慶甲, 崔熙仁, 1986. 젖소에서의 간질환 진단을 위한 혈액화학치의 조사. *韓國臨床獸醫學會*, 3 : 29-37.
- 李慶甲, 納敏, 一條茂, 1991. 乳牛の第四胃變位における肝生檢, 血清生化學的所見および血中トコフェロール値について. *北獸會誌*, 35 : 352-356.
- Leevy, C. M., 1962. Fatty liver : a study of 270 patients with biopsy proven fatty liver and a review of the literature. *Medicine* 41 : 249-254.
- Morrow, D. A., 1976. Fat Cow Syndrome. *J. Dairy Sci.*, 59 : 1625-1629.
- Morrow, D. A., D. Hillman, A. W. Dade and H. Kitchen, 1979. Clinical Investigation of a Dairy Herd with the Fat Cow Syndrome. *JAVMA*, 174 : 161-167.
- Reid, I. M., 1980a. Incidence and severity of fatty liver in dairy cows, *Vet. Rec.*, 107 : 281-284.
- Reid, I. M., 1980b. Morphometric Methods in Veterinary Pathology : A Review. *Vet. Pathol.*, 17 : 522-543.
- Reid, I. M. and R. A. Collins, 1980. The Pathology of Post-Parturient Fatty Liver in High-Yielding Dairy Cows. *Invest. Cell Pathol.*, 3 : 237-249.
- Reid, I. M. and J. Roberts, 1982. Fatty liver in dairy cows, *INPRACTICE*, 4 : 164-169.
- Reid, I. M., C. J. Roberts and R. Manston, 1979. Fatty liver and infertility in highyielding dairy cows, *Vet. Rec.*, 104 : 75-77.
- Reid, I. M., S. M. Dew, R. A. Collins, M. J. Ducker, G. A. Bloomfield and S. V. Morant, 1983. The relationship between fatty liver and fertility in dairy cows; a farm investigation, *J. Agric. Sci., Camb.*, 101 : 499-502.
- Wildman, E. E., G. M. Jones, P. E. Wagner, H.

F. Troutt and T.N. Lesch, 1982. A Dairy Cow Relationship to Selected Production
Body Condition Scoring System and Its Characteristics, *J Dairy Sci*, 65 : 495-501.