

자리돔 가시에 의한 식도 천공 및 종격동기종 1예

강동구, 송현주, 최은광, 조유경, 김흥업, 송병철, 정선영*

제주대학교 의학전문대학원 내과학교실, *영상의학과교실

Abstract

A case of esophageal perforation with pneumomediastinum by a fish bone (*Chromis notata*) impaction

Dong Gu Kang, M.D., Hyun Joo Song, M.D., Eun Kwang Choi, M.D., Yoo-Kyung Cho, M.D., Heung Up Kim, M.D., Byung-Cheol Song, M.D. and Sun Young Jeong, M.D.*

Department of Internal Medicine and *Radiology, Jeju National University School of Medicine, Jeju, Korea

Although esophageal perforation due to foreign body is uncommon, it is a lethal problem that requires careful management because of severe complications such as mediastinitis, empyema, tracheobronchial fistula, and retroperitoneal abscess. A 77-year-old man suddenly developed right upper quadrant pain after eating fish (*Chromis notata*) in the morning the day before admission. Upper endoscopy revealed a 4 cm-sized fish bone impaction and it was removed by a biopsy forcep. Esophageal perforation was found at the middle esophagus. Chest computed tomography showed pneumomediastinum in the left para-aortic area, paraesophageal area, and retrothyroid area. The patient was treated with total parenteral nutrition and broad spectrum intravenous antibiotics. On the seventh day of admission, he was completely recovered and esophagogram showed no leakage of contrast dye. We report an esophageal perforation and pneumomediastinum by a fish bone (*Chromis notata*) impaction as popular local dish in Jeju island, which was treated successfully with conservative management. (J Med Life Sci 2010;7:44-47)

Key Words : Esophageal perforation, Foreign bodies, Pneumomediastinum

서론

식도 이물질은 0~9세 사이의 소아에서 흔하며 주로 동전이 관찰되며, 성인에서는 동물 뼈, 생선 가시나 고기 덩어리가 고령에서는 치아가 흔하며 합병증은 24시간 이내에 치료되면 줄일 수 있다¹⁾. 식도 천공은 기구에 의해 의인성으로 많이 발생하며 기계조작에 의한 의인성 식도 천공의 발생률은 진단적 내시경 검사에서 0.02~0.11%, 식도이완불능증 환자에서 풍선 확장술을 시행할 경우 1.1~14%로 보고되고 있다²⁾. 식도 이물에 의한 식도 천공은 드물며, 생선 가시에 의한 식도 천공의 경우 종격동염을 유발하여 보존적 치료로 호전된 경우도 있으나³⁾, 식도 천공은 종격동염, 농흉, 식도기관루, 종격동기종, 후복막 농양 등의 합병증을 초래할 수 있고 경우에 따라서는 높은 사망률을 초래하기 때문에 즉각적인 진단과 치료가 필요하다⁴⁾.

자리돔은 농어목(Order Perciformes), 자리돔과(Family

Pomcentridae)로 자돔, 자리, 생이리 등으로 불리며(영명: Whitesaddled reeffish, Coralfish, 일명: Suzumedai), 분포는 우리나라 남해, 일본 중부이남, 동중국해에 연안에 서식하며 특히 제주도 해안에서 잘 서식하는 돔으로 제주도민들이 즐겨 먹는 생선이다⁵⁾. 제주도에서 5~6월에 향토음식인 자리돔을 섭취 후 생선 가시 걸림이 종종 관찰되는 데 대부분은 가시를 제거 후 퇴원하지만 뒤늦게 내원한 경우 식도 천공으로 장기간 입원 치료 및 항생제 치료를 하는 것을 드물게 경험하게 된다. 현재까지 자리돔 가시에 대한 식도 천공에 대해 문헌 보고된 것은 제주 지역에서 3일 전에 자리돔회를 먹고 나서 가시 제거 후 급성 종격동염과 흉수로 4 주간의 항생제 치료로 호전된 1예가 있었다⁶⁾.

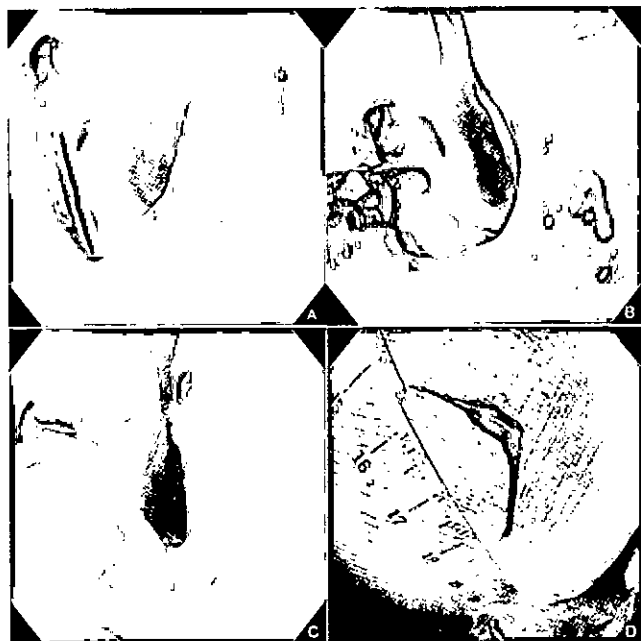
저자들은 소세포성폐암을 동반한 기저질환이 많은 77세 남환에서 제주도 향토 음식인 자리돔을 섭취 후 비특이적인 우상복부 통증으로 내원하여 자리돔 가시에 의한 식도 천공을 24시간 이후에 진단하고 내시경적 이물질 제거 및 항생제 치료로 성공적으로 호전된 증례를 경험하였기에 이를 문헌 고찰과 함께 보고하는 바이다.

Address for correspondence : Hyun Joo Song
Department of Internal Medicine, Jeju National University School of Medicine, 66 Jejudaehakno, 690-756, Jeju, Korea
E-mail : songhj@jejunu.ac.kr

증례

77세 남자가 내원 전날 오전 집에서 자리돔을 먹고 나서 우상 복부 통증이 있어 응급실을 내원하였다가 급성 당뇨병 의심 하에 시행한 신체검진 및 복부 전산화 단층촬영에서 특이소견 없어 귀가한 뒤 내원 당일 증상 호전 없어 소화기내과 외래로 내원하였다. 과거력에서 17년 전부터 협심증과 심방세동으로 약물 복용 중이었고 1년 전부터 당뇨병과 류마티스성 다발성 근육통으로 인슐린 및 스테로이드 치료 중이었으며, 2개월 전부터 비소세포성폐암으로 진단 받고 항암치료 중이었다. 위내시경검사서 중부 식도(절치 하방 30 cm 부근)에 약 4 cm 가량의 부메랑 모양의 자리돔 가시가 깊게 박혀 있어서 제거하였고, 내시경에서 식도 천공이 관찰되었다(그림 1). 생선 가시를 제거 후 식도 천공에 대한 정밀검사 위해 응급실로 전동되었다.

Figure 1. Endoscopic findings. (A) A lodged fish bone impaction is seen at the middle esophagus (30 cm from the incisor). (B) The fish bone is removed by a biopsy forcep. (C) Esophageal perforation is seen at the middle esophagus after fish bone removal. (D) A boomerang shaped, 4 cm-sized fish bone is successfully removed from the middle esophagus.



응급실 내원 당시 혈압 107/69 mmHg, 맥박수 분당 107회, 호흡수 분당 18회, 체온은 36.4℃였다. 신체검사서 급성 병색을 보였고 호흡음은 정상이었으며, 심잡음이 없는 불규칙적인 심음이 청진되었다. 복부 신체검사서 특이소견 없었다. 말초혈액검사서 백혈구 8,900/mm³(중성구 88.9%), 혈색소 8.6 g/dL, 혈소판 192,000/mm³이었고, 총 단백 6.8 g/dL, 알부민 3.8 g/dL, AST/ALT 27/44 IU/L, 총 빌리루빈 1.3 mg/dL, BUN 32.9 mg/dL, 크레아티닌 1.5 mg/dL, hs-CRP 13.31 mg/dL이었고, 소변검사는 정상이었다. 흉부 단순 촬영에서 기관 좌측으로 중격

동기종이 의심되는 공기음영이 관찰되었다(그림 2). 흉부 전산화 단층촬영에서는 중부식도 주변부로부터 대동맥궁, 갑상선 뒤쪽까지 공기음영이 관찰되어 중격동기종으로 진단하였고, 식도 주변의 농양이나 피하기종은 관찰되지 않았다(그림 3). 환자는 중환자실로 입원하여 금식, 경정맥 영양과 광범위 항생제(ceftriaxone, metronidazole)을 투여 받았다. 입원 7일째 식도 조영술을 시행하였으며 식도 협착이나 조영제 유출소견은 없어서 식이 진행하였으며, 식이 진행 후에도 흉부 통증은 없었다. 입원 9일째 환자는 증상 호전된 상태로 퇴원하였고, 이후에 특별한 합병증은 없었다.

Figure 2. Chest X-ray finding. It shows abnormal air collection in the left lower paratracheal area (yellow arrow), suggesting the pneumomediastinum.

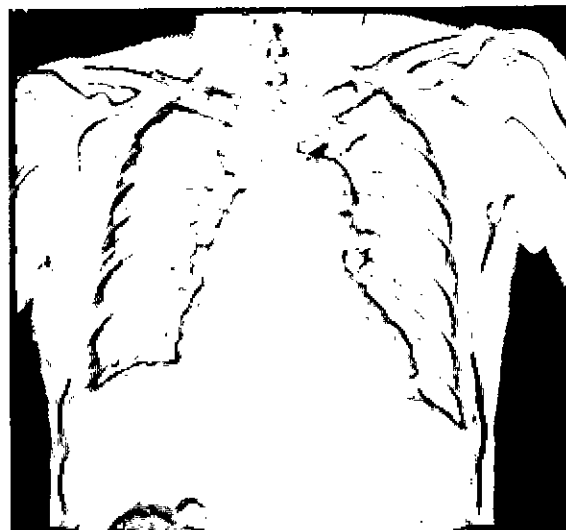
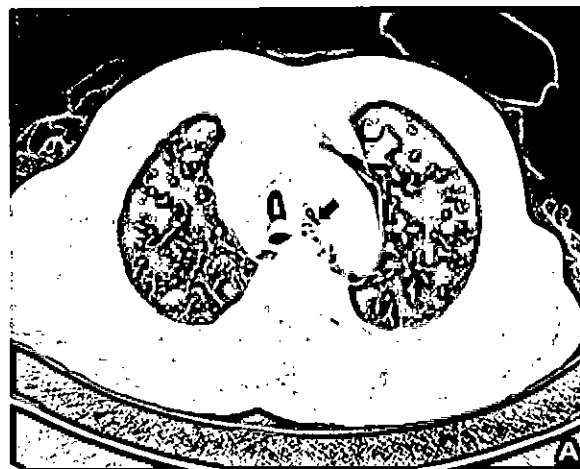


Figure 3. Contrast-enhanced chest computed tomography findings. (A) It shows abnormal air collection in the left para-aortic area (yellow arrow), paraesophageal area at the aortic arch level (black arrow). (B) It shows abnormal air collection in both paratracheal areas (yellow arrows). There is no evidence of mediastinal abscess or subcutaneous emphysema.





고 찰

식도 이물은 일상생활에서 흔하게 볼 수 있는 질환으로 성인의 경우 위장관의 협착, 알코올 중독자, 정신질환자, 의치 사용자 등에서 흔하게 발생한다⁶⁾. 정상 식도는 윤상인두근으로 구성된 상부식도 괄약근, 대동맥궁과 좌주기관지가 지나는 중부식도의 외부 식도 압박부, 식도와 위 사이의 하부식도 괄약근의 세부분의 생리적 협소부위가 있다. 대부분의 식도 이물은 특별한 증상 없이 자연배출이 되나 10~20%의 경우는 위장관의 생리적, 병적 협착부위에서 통과가 되지 않아 치료를 필요로 한다⁴⁾.

식도 천공은 드문 질환으로 주로 상부위장관 내시경에 의한 의인성 천공이 대부분이며 자발적인 천공 또는 외상에 의한 것도 있지만, 식도 이물에 의한 식도 천공은 비교적 드물어 국내의 한 보고에 의하면 의인성 천공이 42.9%, 자발적인 천공이 21.4%, 외상성 천공이 14.3%, 식도이물에 의한 천공이 7.1%로 보고되었다⁷⁾. 이물과 연관되어 발생하는 식도 천공은 직접적인 식도 점막의 손상이나 관통에 의해 발생 하기도 하나, 대부분의 경우 음식물 연하 후 24시간이 지나서 발생하는데, 이는 이물에 의한 식도벽의 직접적인 손상보다는 이물이 박힌 부위의 식도 전벽에 걸린 염종이나 압력성 괴사에 의해 식도 천공이 유발되기 때문이라 생각된다⁸⁾.

식도 천공의 일반적인 증상으로는 흉부 혹은 경부 통증이나 불편감, 연하곤란, 피하기증, 기침, 가래, 인후통증과 호흡곤란 등이 있다. 또한 식도 천공이 일어난 위치에 따라 경부식도의 천공시 경부동통 및 흉통, 염발음을 수반하는 피하기증이 흔히 관찰되고, 흉부식도의 천공시에는 흉통, 심와부 통증, 연하곤란 및 호흡곤란의 증상들이 주로 나타나며, 복부식도의 천공시 상복부 통증이 주로 관찰된다⁹⁾. 식도는 다른 위장관과는 다르게 장막층이 없고, 특히 흉부식도는 종격동내 여러 구조물들과 인접하거나 연조직으로 둘러 싸여져 있어 천공시 식도 및 위 내용물과 소화효소, 그리고 여러 화농성 균주가 주위 종격동으로 파급되면서 심각한 합병증을 초래하기 때문에 조기 진단과 적절한 치료를 필요로 한다¹⁰⁾.

식도 천공의 진단에 도움이 되는 방사선과적 검사로는 흉부

단순 촬영, 식도 조영술, 흉부 전산화 단층촬영 등이 있다. 흉부 단순 촬영에서 흔히 관찰되는 소견으로 피하기증, 기흉, 늑막액이 있다. 식도 조영술에서는 경부식도 천공의 50%와 흉부식도 천공의 20~25%에서 양성 소견을 보이지 않았고¹¹⁾, 식도 조영술만으로 식도 천공을 배제하기는 힘들며 흡인의 가능성과 다음 내시경 관찰에 방해될 줄 수 있다¹²⁾. 이에 비해 흉부 전산화단층촬영은 증상이나 징후가 전형적이지 않은 경우에도 식도 주변의 공기 음영이나 액체 저류를 확인할 수 있으며 빠르면서 100%의 민감도를 가지며, 단순 촬영에서 관찰되지 않는 식도 이물질을 확인할 수 있고, 식도 이물에 의한 혈관 침범의 여부를 알 수 있다^{12, 13)}.

식도 천공의 치료 목적은 천공 부위의 누출을 예방하고, 그로 인한 감염을 최소화하며 위장관의 기능을 보호하고 적절한 영양 공급을 하는 데 있다. 치료방법으로 보존적 방법과 수술적 방법이 있는데, 천공 부위, 손상 범위, 초기 치료 시작 시간, 기저질환 및 전신상태의 요소를 고려하여 환자 개개의 치료원칙을 설정해야 한다¹⁴⁾. 수술적 치료의 적응증은 폐기종, 복막기종, 종격동기종, 폐혈중, 속, 호흡부전 등이 있다¹⁵⁾. Cameron 등은 식도 천공이 종격동 내에 혹은 종격동과 폐장막 사이에 국한되어 있고, 천공부위 주변에 형성된 염종 물질이 식도로 다시 배농되면 증세가 경미하고, 임상적으로 폐혈중의 징후가 경미한 경우 보존적 방법으로 치료가 가능하다고 하였다¹⁶⁾. 하지만 비수술적 치료로 24시간 내에 회복되는 증거가 보이지 않으면 즉각적으로 수술을 고려해야 한다¹⁰⁾. 왜냐하면 치료가 천공 후 24시간 이내에 이루어질 경우 사망률이 10~20%나 48시간 이후 이루어질 경우 사망률이 약 60%로 예후가 나쁘기 때문이다¹⁷⁾. 식도 이물질의 예후에 관련된 위험 인자로 1,338예를 분석한 보고에 의하면 단순 촬영에서 이물질이 보이는 경우, 이물질 섭취 후 2일 이상 지나서 임상적 증상이 발현된 경우, 윤상인두나 상부 식도에 걸린 경우가 높은 합병증과 관련이 많았다¹⁸⁾.

저자들은 제주도에서 5~6월에 자리돔을 섭취 후에 발생한 생선 가시에 의한 식도 이물질을 간혹 경험하는 데 본 증례의 경우 비전형적인 우상복부 통증으로 내원하여 진단이 다소 늦어졌던 예로 정확한 병력 청취와 질환의 의심이 중요함을 상기시킨다. 또한 제주 도민과 관광객들에게 인기 상품인 자리돔 섭취시에 주의점에 대한 홍보도 필요하다고 생각된다. 식도 천공의 합병증이 심한 경우에는 수술적 치료가 필요하지만, 다행히 본 증례 환자에서 소세포성 폐암과 함께 당뇨병, 류마티스성 다발성 근육통, 협심증과 심방 세동 등 다양한 기저 질환이 있고 24시간 이상 경과 후에 제거했음에도 불구하고, 합병증의 정도가 심하지 않아 자리돔 가시 제거 후 보존적 치료로 완치를 경험하였다.

참 고 문 헌

- 1) Sittitrai P, Pattarasakulchai T, Tapatiwong H. Esophageal foreign bodies. J Med Assoc Thai 2000;83:1514-8.
- 2) Miller RE, Bossart PW, Tiszenkel HI. Surgical

- management of complications of upper gastrointestinal endoscopy and esophageal dilation including laser therapy. *Am Surg* 1987;53:667-71.
- 3) Lee SH, Seo SU, Choi SK, Bak SW, Ji HY, Jo KU, et al. A case of successful conservative treatment of esophageal perforation from penetration of esophageal wall by a fish bone. *J Korean Geriatr Soc* 2009;13:43-8.
 - 4) Kim YS, Lee SW, Kang SB, Nam SW, Lee DS, Park K. Esophageal perforation and empyema after fish bone swallowing. *Korean J Gastrointest Endosc* 2007;34:320-3.
 - 5) Kim KM, Jang AS, Kim SW, Song BC, Yeom CH, Jeong JY, et al. A case of acute mediastinitis associated with fish bone with successful conservative treatment. *Tuberc Respir Dis* 2002;53:344-8.
 - 6) Kang YS, Jung JH, Chae KH, Heo WS, Kim YS, Kim SH, et al. Endoscopic treatment of foreign bodies in the upper gastrointestinal tract. *Korean J Gastrointest Endosc* 2005;31:135-139.
 - 7) Chon SH, Chung TY, Song DS, Kim H, Hahm SY, Lee CB, et al. A clinical evaluation of esophageal perforation. *Korean J Thorac Cardiovasc Surg* 2000;33:79-84.
 - 8) Barber GB, Peppercorn MA, Ehrlich C, Thurer R. Esophageal foreign body perforation: report of an unusual case and review of the literature. *Am J Gastroenterol* 1984;79:509-11.
 - 9) Lim YS, Kim AN, Kim SY, Lim SH, Kim NY, Lee KH, et al. A case of mediastinal abscess following esophageal perforation. *Korean J Gastrointest Endosc* 1992;12:9-12.
 - 10) Baè BW, Lee HR, Kim JW. Conservative management of esophageal perforation: clinical analysis of 14 cases. *Korean J Thorac Cardiovasc Surg* 1993;26:633-7.
 - 11) Foley MJ, Ghahremani GG, Rogers LF. Reappraisal of contrast media used to detect upper gastrointestinal perforation. *Radiology* 1982;144:231-7.
 - 12) Marco De Lucas E, Sadaba P, Lasta Garcia-Baron P, Ruiz-Delgado ML, Gonzalez Sanchez F, Ortiz A, et al. Value of helical computed tomography in the management of upper esophageal foreign bodies. *Acta Radiol* 2004;45:369-74.
 - 13) Young CA, Menias CO, Bhalia S, Prasad SR. CT features of esophageal emergencies. *Radiographics* 2008;28:1541-53.
 - 14) Fernandez FF, Richter A, Freudenberg S, Wendl K, Manegold BC. Treatment of endoscopic esophageal perforation. *Surg Endosc* 1999;13:962-6.
 - 15) Phillips LG Jr, Cunningham J. Esophageal perforation. *Radiol Clin N Am* 1984;22:607-13.
 - 16) Cameron JL, Kieffer RF, Hendrix TR, Mehigan DG, Baker RR. Selective nonoperative management of contained intrathoracic esophageal disruptions. *Ann Thorac Surg* 1979;27:404-8.
 - 17) Park H, Keum DY, Park NH, Park CK, Lee KS. Clinical analysis and treatment of esophageal perforation. *Korean J Thorac Cardiovasc Surg* 2006;39:111-6.
 - 18) Lai AT, Chow TL, Lee DT, Kwok SP. Risk factors predicting the development of complications after foreign body ingestion. *Br J Surg* 2003;90:1531-5.